ОРГАНИ ЧУТТЯ *(ORGANA SENSUUM)* - АНАТОМІЧНІ УТВОРИ, ЗА ДОПОМОГОЮ ЯКИХ НЕРВОВА СИСТЕМА

- ОТРИМУЄ ПОДРАЗНЕННЯ ІЗ ЗОВНІШНЬОГО СЕРЕДОВИЩА, А ТАКОЖ ВІД ОРГАНІВ ВЛАСНЕ ТІЛА

- СПРИЙМАЄ ЦІ ПОДРАЗНЕННЯ У ВИГЛЯДІ ВІДЧУТТЯ.

ОРГАНИ ЧУТТЯ

- **ОРГАН НЮХУ**
- **ОКО ТА ЙОГО ДОДАТКОВІ СТРУКТУРИ**
  - Очне яблуко
    - Оболонки очного яблука
  - Кришталик
  - Камери очного яблука
  - Додаткові структури ока
    - Зовнішні м'язи очного яблука
      - Повіки
      - Сполучна оболонка (Кон'юнктива)
      - Сльозовий апарат
    - Брова
- **ВУХО**
  - Зовнішнє вухо
  - Середнє вухо
  - Внутрішнє вухо
- **ОРГАН СМАКУ**
- **ЗАГАЛЬНИЙ ПОКРИВ**
  - Шкіра
    - Надшкір'я (Епідерміс)
    - Власне шкіра
  - Ніготь
  - Грудь
  - Підшкірний прошарок (Підшкір'я)

КЛАСИФІКАЦІЯ РЕЦЕПТОРІВ	
За характером відчуття	-теплові -холодові -болеві та ін.
За природою адекватного подразника	-механорецептори -терморецептори -хеморецептори -фоторецептори -барорецептори -осморецептори та ін.
За місцем розташування в тій або іншій системі організму	-екстерорецептори -інтерорецептори -пропріорецептори
За відношенням до однієї або декількох модальностей	-мономодальні -полімодальні
В залежності від відстані до джерела подразнення	-контактні -дистантні
За порогом подразнення	-низькопорогові -високопорогові
За швидкістю адаптації до дії подразника	-ті, що швидко адаптуються -ті, що повільно адаптуються -ті, що неадаптуються
За відношенням до різних моментів дії подразника	-on-рецептори (вмикачі) -of-рецептори (вимикачі) -on-of-рецептори (вмикачі-вимикачі)
За механізмом виникнення збудження	-первинночутливі -вторинночутливі

ПОДРАЗНИКИ:

1) МЕХАНІЧНИЙ – ОРГАНИ ШКІРНОГО ЧУТТЯ, ОРГАН СЛУХУ ТА СТАТИЧНОГО ЧУТТЯ;

2) ХІМІЧНИЙ – ОРГАНИ НЮХУ ТА СМАКУ;

3) СВІТЛОВИЙ – ОРГАН ЗОРУ.

КОЖЕН З ОРГАНІВ ЧУТТЯ Є ЧАСТИНОЮ АНАЛІЗАТОРА, ЯКИЙ ЗА І.П.ПАВЛОВИМ, СКЛАДАЄТЬСЯ З ТРЬОХ ЧАСТИН:

КОЖЕН З ОРГАНІВ ЧУТТЯ Є ЧАСТИНОЮ АНАЛІЗАТОРА, ЯКИЙ ЗА І.П.ПАВЛОВИМ, СКЛАДАЄТЬСЯ З ТРЬОХ ЧАСТИН:

1) периферійна частина – рецептори, які визначають специфіку органів чуття, та трансформують енергію зовнішнього подразнення у нервовий процес;

КОЖЕН З ОРГАНІВ ЧУТТЯ Є ЧАСТИНОЮ АНАЛІЗАТОРА, ЯКИЙ ЗА І.П.ПАВЛОВИМ, СКЛАДАЄТЬСЯ З ТРЬОХ ЧАСТИН:

1) периферійна частина

2) кондуктор (провідник) шляхів проведення нервового подразнення – нерви та екстерорецептивні провідникові шляхи спинного та головного мозку;

КОЖЕН З ОРГАНІВ ЧУТТЯ Є ЧАСТИНОЮ АНАЛІЗАТОРА, ЯКИЙ ЗА І.П.ПАВЛОВИМ, СКЛАДАЄТЬСЯ З ТРЬОХ ЧАСТИН:

1) периферійна частина
2) кондуктор (провідник)
3) кірковий кінець аналізатора – нейрони проекційних зон кори головного мозку (зорові, слухові і т.п.) де відбувається аналіз та синтез отриманих відчуттів.

АНАЛІЗАТОРИ

Загальні принципи будови	Основні функції
•Багатокомпонетність •Багатоканальність •Різне число елементів у сусідніх компонентах	•Виявлення сигналів •Розпізнавання сигналів •Передача і перетворення сигналів •Кодування інформації •Детектування ознак •Впізнання образів

ШКІРА

ШКІРА (CUTIS) – ЦЕ НАЙБІЛЬШИЙ ОРГАН, ЯКИЙ ЗАХИЩАЄ ОРГАНІЗМ ВІД ЗОВНІШНІХ ПОДРАЗНИКІВ,

ЗАГАЛЬНА ПЛОЩА - 1,5-2 М2,

МАСА - 2-3 КГ,

ТОВЩИНА (БЕЗ КЛІТКОВИНИ) В СЕРЕДНЬОМУ - 2-5 ММ.

ШКІРА СКЛАДАЄТЬСЯ З ТРЬОХ ШАРІВ:

1. ЕПІДЕРМІС (ЗОВНІШНІЙ ШАР, НАДШКІР'Я
2. ДЕРМА (ВЛАСНЕ ШКІРА – СЕРЕДНІЙ) – ЩІЛЬНА СПОЛУЧНА ТКАНИНА ТОВЩИНОЮ 4 ММ. В НІЙ ВИДІЛЯЮТЬ СОСОЧКОВИЙ І СІТЧАСТИЙ ШАРИ.

А) СОСОЧКОВИЙ ШАР

Б) СІТЧАСТИЙ ШАР

3. ПІДШКІРНА ЖИРОВА КЛІТКОВИНА (ВНУТРІШНІЙ) – САЛЬНІ ЗАЛОЗИ РОЗМІЩЕНІ БІЛЯ КОРЕНІВ ВОЛОССЯ, ВИДІЛЯЮТЬ ЖИР, ЯКИЙ ЗМАЗУЄ ВОЛОССЯ І ШКІРУ – ПОПЕРЕДЖУЮЧИ ТИМ САМИМ ВІД ПЕРЕСИХАННЯ, НАДМІРНОМУ ВИПАРОВУВАННІ ВОДИ І МІКРООРГАНІЗМІВ. ЗА ДОБУ ВИДІЛЯЄТЬСЯ ДО 20 ГР ШКІРНОГО САЛА. БАГАТО САЛЬНИХ ЗАЛОЗ Є НА ШКІРІ ОБЛИЧЧЯ, АЛЕ ТУТ ВОНИ НЕ ЗВ'ЯЗАНІ З ВОЛОСЯНИМИ МІШЕЧКАМИ (2 МЛН).

ПОТОВІ ЗАЛОЗИ – МАЮТЬ ВИГЛЯД ТРУБОЧОК, ЩО ПОЧИНАЮТЬСЯ ЩІЛЬНО ЗАКРУЧЕНИМ КЛУБОЧКОМ, ВИВІДНА ПРОТОКА ВІДКРИВАЄТЬСЯ НА ПОВЕРХНІ ШКІРИ ОТВОРОМ. КЛУБОЧКИ ОБПЛЕТЕНІ КАПІЛЯРАМИ, КРІЗЬ СТІНКИ ЯКИХ З КРОВІ У ПОТОВІ ЗАЛОЗИ ПОТРАПЛЯЄ ВОДА З МІНЕРАЛЬНИМИ СОЛЯМИ, СЕЧОВИНОЮ ТА ІНШИМИ РЕЧОВИНАМИ. ТАК УТВОРЮЄТЬСЯ ПІТ, ЯКИЙ ЗА СВОЇМ СКЛАДОМ ПОДІБНИЙ ДО СЕЧІ, АЛЕ ЗНАЧНО МЕНШОЇ КОНЦЕНТРАЦІЇ. ЗА ДОБУ У СПОКОЇ – 500 МЛ ПОТУ.

ПОХІДНІ ШКІРИ

КРІМ САМОЇ ШКІРИ В ОРГАНІЗМІ Є ЇЇ АНАТОМІЧНІ ПОХІДНІ — УТВОРЕНЯ, ЩО РОЗВИНУЛИСЯ ЗІ ШКІРИ ТА ЇЇ ЗАЧАТКІВ.

Похідними елементами шкіри є:

НІГТІ - ЦЕ РОГОВІ ПЛАСТИНКИ НА ТИЛЬНІЙ ПОВЕРХНІ КІНЦІВ ПАЛЬЦІВ ВЕРХНІХ Й НИЖНІХ КІНЦІВОК.

ВОЛОССЯ (PILLI) — СКЛАДОВА ЧАСТИНА ЗАХИСНОГО ПОКРИВУ,
ВОЛОССЯ ПОДІЛЯЄТЬСЯ НА ДОВГЕ, ЩЕТИНКОВЕ І ПУШКОВЕ.

САЛЬНІ ЗАЛОЗИ, ЯКІ ВИДІЛЯЮТЬ ШКІРНЕ САЛО, ЯКЕ СЛУЖИТЬ СМАЗКОЮ ДЛЯ ВОЛОССЯ І ЗАХИЩАЄ ШКІРУ;

ПОТОВІ ЗАЛОЗИ, ЯКІ ВИДІЛЯЮТЬ З ОРГАНІЗМУ ВОДИ І РОЗЧИНЕНІ ПРОДУКТИ ОБМІНУ РЕЧОВИН. ВИПАРОВУВАННЯ ПОТУ Є ВАЖЛИВИМ ЕТАПОМ ТЕРМОРЕГУЛЯЦІЇ.

МОЛОЧНІ ЗАЛОЗИ (РОЗВИНЕНІ У ЖІНОК) ВИРОБЛЯЮТЬ ГРУДНЕ МОЛОКО, ЯКЕ МАЄ ДУЖЕ ВАЖЛИВЕ ЗНАЧЕННЯ ДЛЯ ГОДУВАННЯ НЕМОВЛЯТ.

ФУНКЦІЇ ШКІРИ:

1. ЗАХИСНА ФУНКЦІЯ
2. ДИХАЛЬНА ФУНКЦІЯ
3. АБСОРБЦІЙНА ФУНКЦІЯ.
4. ВИДІЛЬНА ФУНКЦІЯ ЗДІЙСНЮЄТЬСЯ СЕКРЕЦІЄЮ ПОТОВИХ І САЛЬНИХ ЗАЛОЗ.
5. ПІГМЕНТОУТВОРЮЮЧА ФУНКЦІЯ ЗАКЛЮЧАЄТЬСЯ У ВИРОБЛЕННІ МЕЛАНІНУ, В ШКІРІ МОЖЕ ВІДКЛАДАТИСЯ ЗАЛІЗОВМІСНИЙ КРОВ'ЯНИЙ ПІГМЕНТ ГЕМОСИДЕРН, І ТАКОЖ ТРІХОСИДЕРИН – У РИЖОМУ ВОЛОССІ; КАРОТИН.
6. ТАКОЖ ШКІРА БЕРЕ УЧАСТЬ У ТЕРМОРЕГУЛЯЦІЇ ОРГАНІЗМУ, ОБМІННИХ ПРОЦЕСАХ. У ШКІРІ Є БАГАТО НЕРВОВИХ ЗАКІНЧЕНЬ, ЯКІ СПРИЙМАЮТЬ РІЗНІ ПОДРАЗНЕННЯ. У ЗВ'ЯЗКУ З ЦИМ ШКІРУ ВІДНОСЯТЬ ДО ОРГАНІВ ЧУТТІВ.

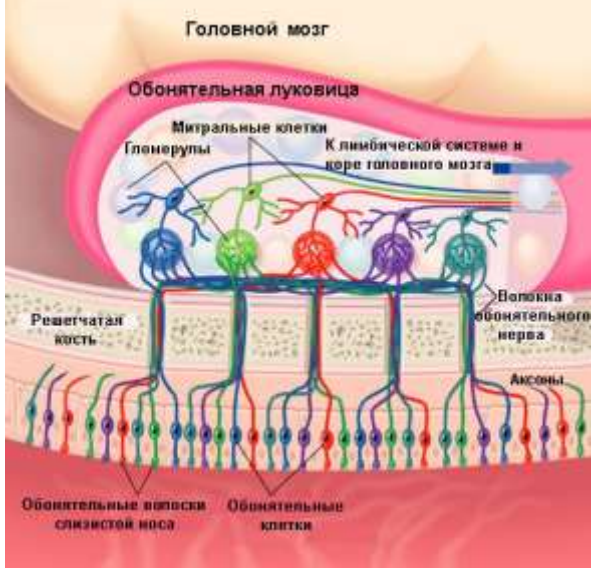
Головной мозг
Обонятельная луковица
Митральные клетки
Гломерулы
К лимбической системе и коре головного мозга
Волокна обонятельного нерва
Решетчатая кость
Аксоны
Обонятельные волоски слизистой носа
Обонятельные клетки

ОРГАН НЮХУ

ОРГАН НЮХУ *(ORGANUM OLFACTORIUM S. ORGANUM OLFACTUS)* - ПЕРИФЕРІЙНА ЧАСТИНА НЮХОВОГО АНАЛІЗАТОРА.

Він розташовується в *нюховій частині слизової оболонки носа (pars olfactoria tunicae mucosae nasi)*, яка вкриває зону площиною біля 2см^2 в ділянці верхньої носової раковини та протилежної ділянки перегородки носа.

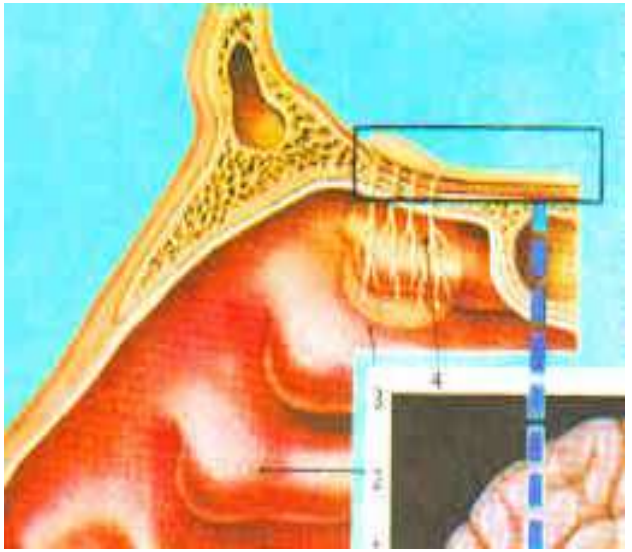

НЮХОВІ ЗАЛОЗИ *(GLANDULAE OLFACTORIAE)*, ЩО ПРОДУКУЮТЬ СЕРОЗНУ РІДИНУ, ЯКУ НАЗИВАЮТЬ ТАКОЖ НЮХОВИМ СЕКРЕТОМ (У НЬОМУ, ВІРОГІДНО, РОЗЧИНЯЮТЬСЯ АРОМАТИЧНІ РЕЧОВИНИ).

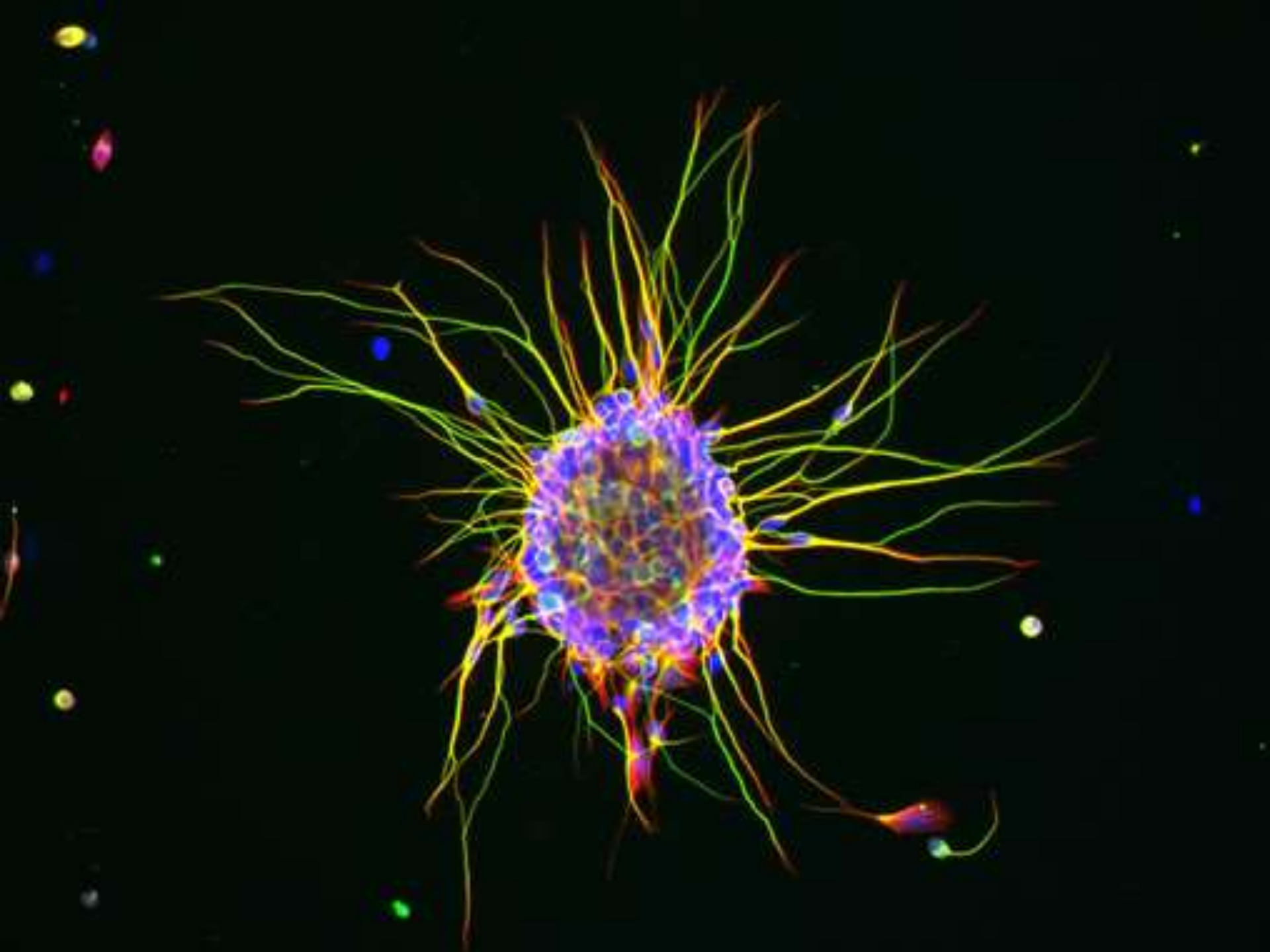

НЮХОВА ЧАСТИНА СЛИЗОВОЇ ОБОЛОНКИ НОСА ВКРИТА *НЮХОВИМ ЕПІТЕЛІЄМ (EPITHELIUM OLFACTORIUM)*, СЕРЕД КЛІТИН ЯКОГО РОЗРІЗНЯЮТЬ:

- НЮХОВІ НЕЙРОСЕНСОРНІ ЕПІТЕЛІОЦИТИ,

- ПІДТРИМУЮЧІ ЕПІТЕЛІОЦИТИ,

- БАЗАЛЬНІ ЕПІТЕЛІОЦИТИ.

Нюхові нейросенсорні епітеліоцити за будовою є біполярними нейронами, які поновлюються кожні 30 діб.

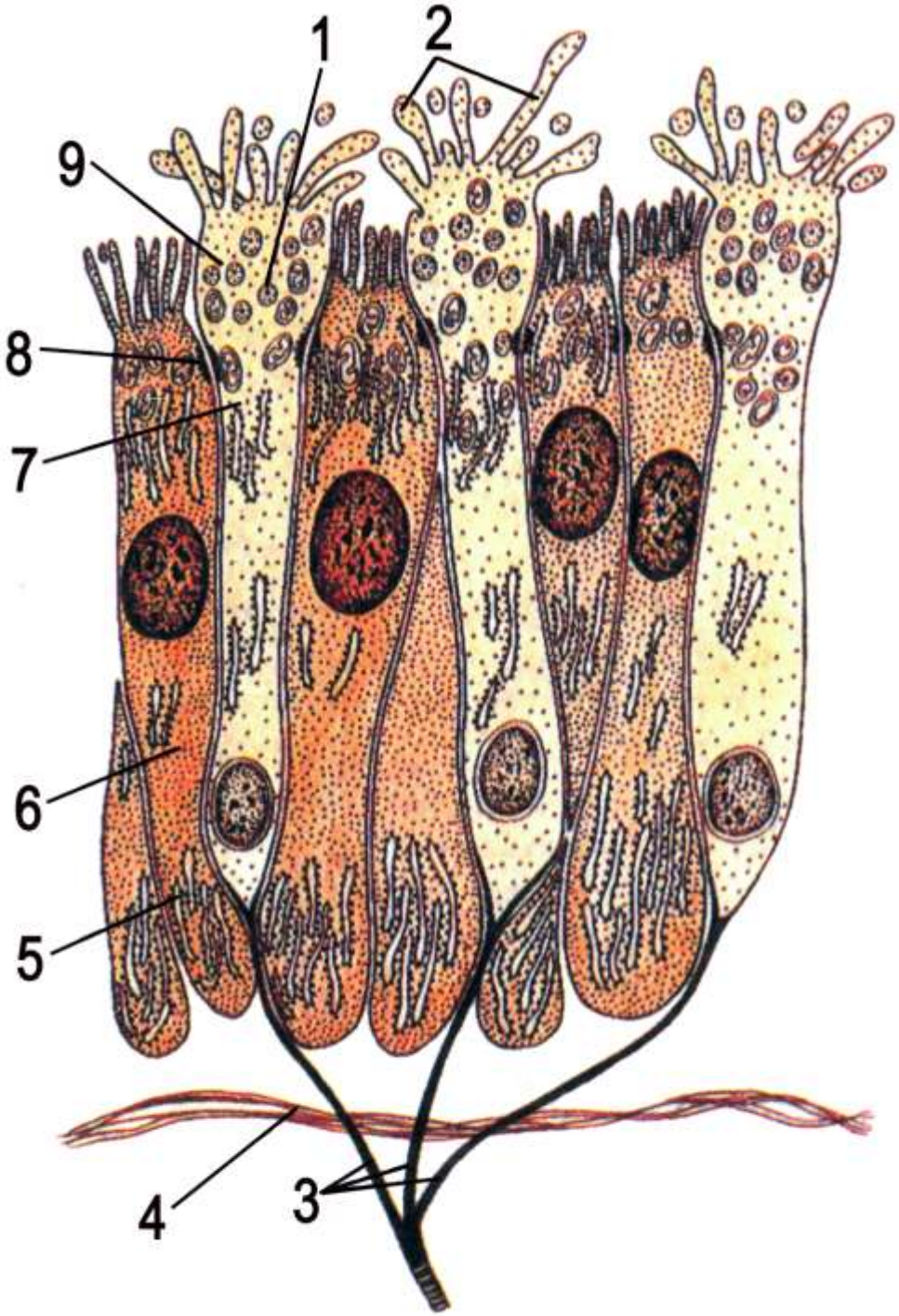

Ультрамікроскопічна будова нюхового епітелію (за В.Г. Єлісєєвим та ін.).

1 – пухирці;
2 – нюхові війки (мікроворсинки);
3 – аксони нюхових нейросенсорних клітин, що утворюють нюхові нитки;
4 – базальна мембрана;
5 – ендоплазматична сітка;
6 – підтримуючий епітеліоцит;
7 – тіло нюхового нейросенсорного епітеліоцита;
8 – замикаюча пластинка (десмосома);
9 – дендритна цибулина (нюхова булава).

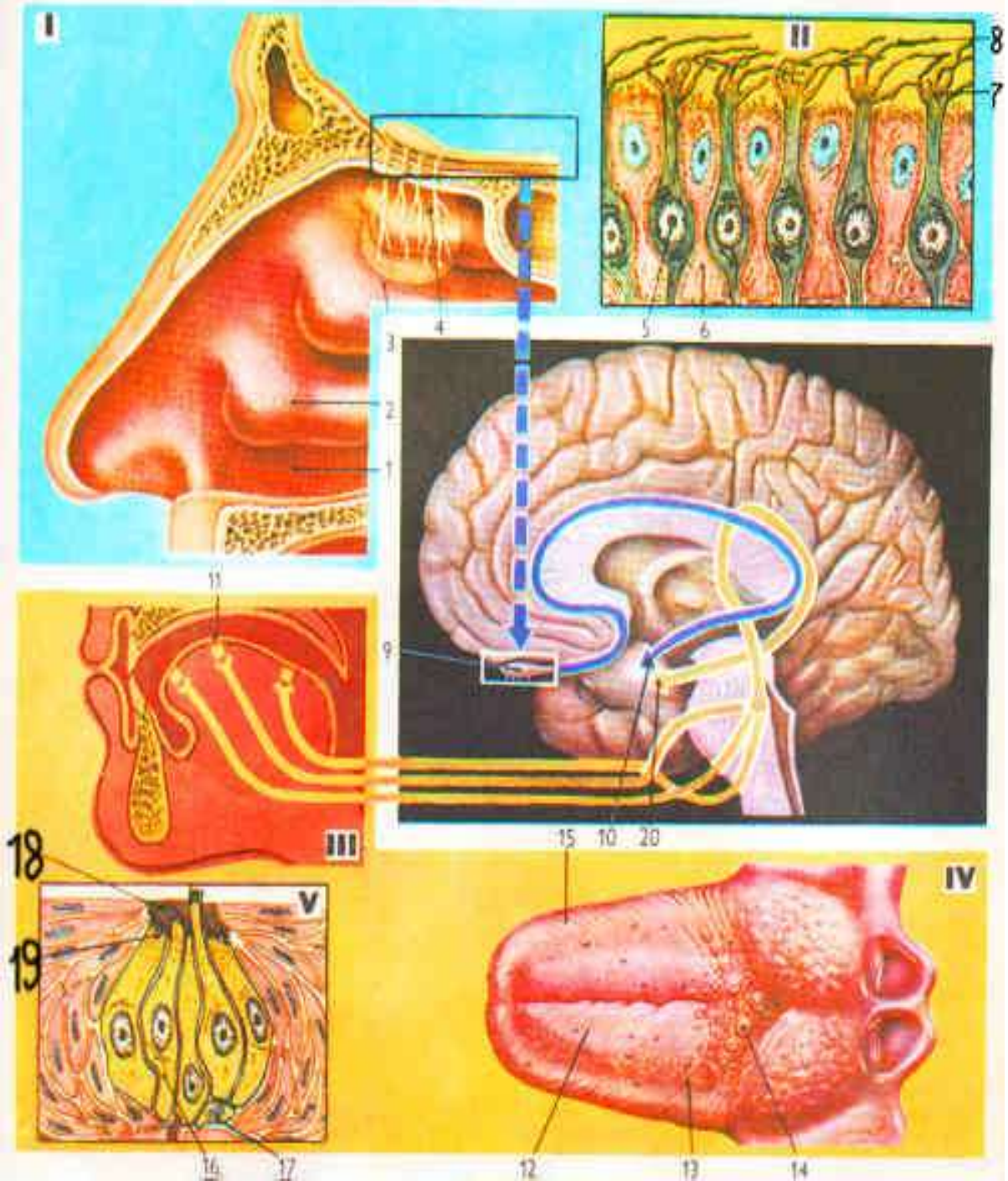
I
II
III
IV
V
1
2
3
4
5
6
7
8
9
10
11
12
13
14
15
16
17
18
19
20

АКСОНИ НЮХОВИХ НЕЙРОСЕНСОРНИХ ЕПІТЕЛІОЦИТІВ ЙДУТЬ У ВИГЛЯДІ БЕЗМІЄЛІНОВИХ *НЮХОВИХ НИТОК (FILA OLFACTORIA)* І ФОРМУЮТЬ 15-20 *НЮХОВИХ НЕРВІВ (NN. OLFACTORII)*, ЯКІ КРІЗЬ ОТВОРИ ДІРЧАСТОЇ ПЛАСТИНКИ ПРОХОДЯТЬ У ПОРОЖНИНУ ЧЕРЕПА І ЗАКІНЧУЮТЬСЯ У НЮХОВІЙ ЦИБУЛИНІ.

Text is not available for this page.

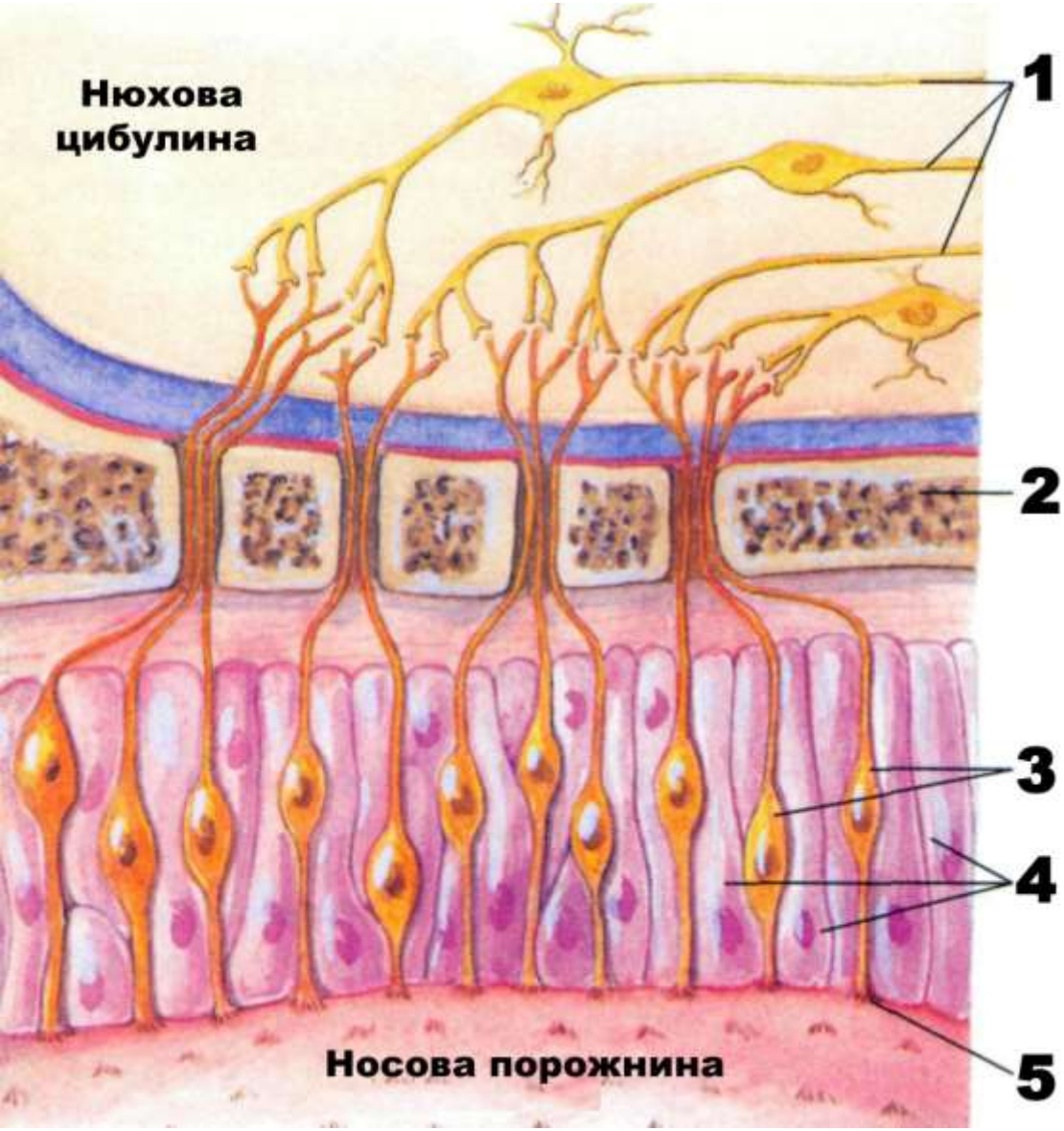

Нюхові рецептори в носовій порожнині.

1 – волокна нюхового нерва;

2 – дірчаста пластинка решітчастої кістки;

3 – нюхові нейросенсорні епітеліоцити;

4 – підтримуючі епітеліоцити;

5 – нюхові війки.

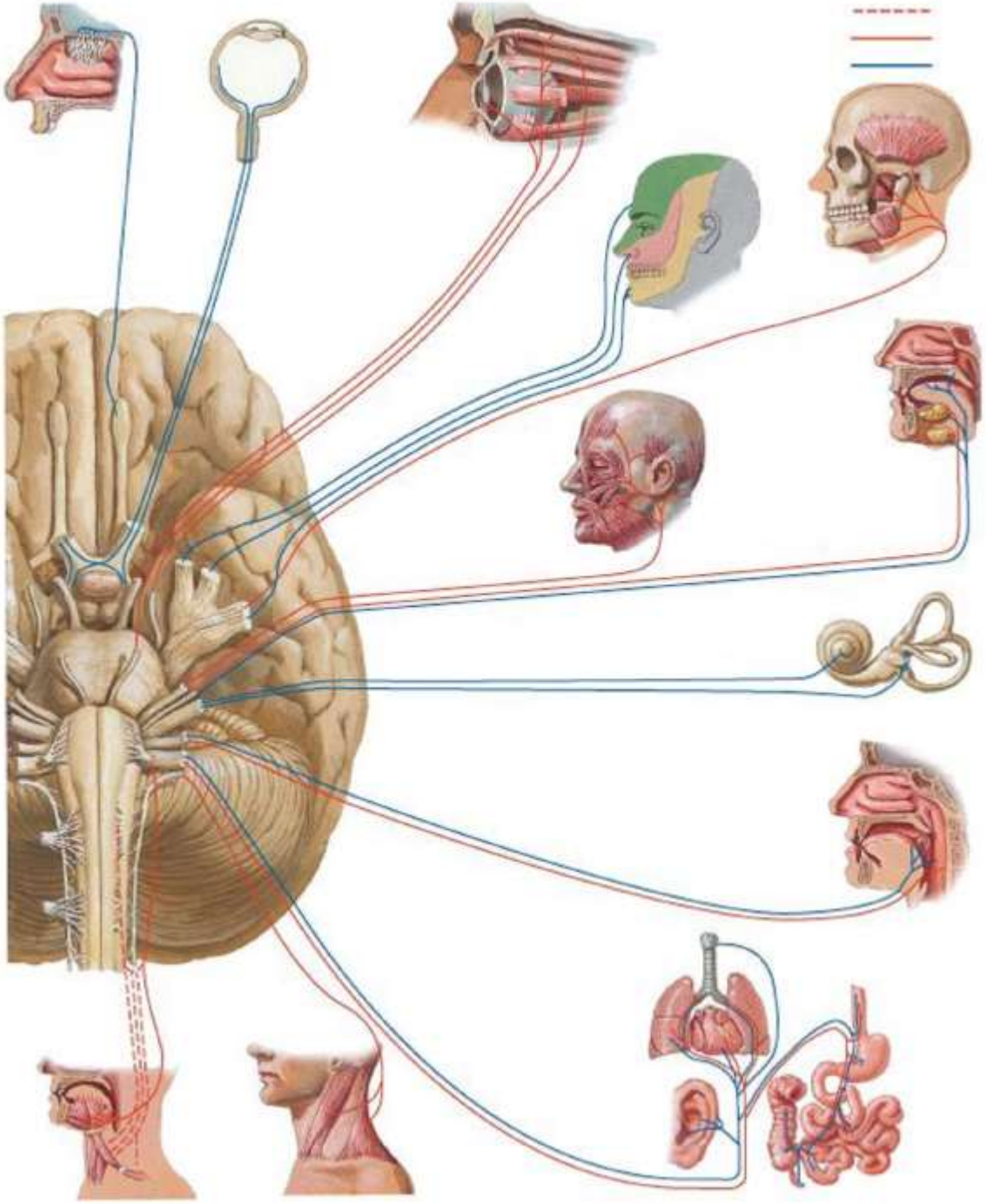

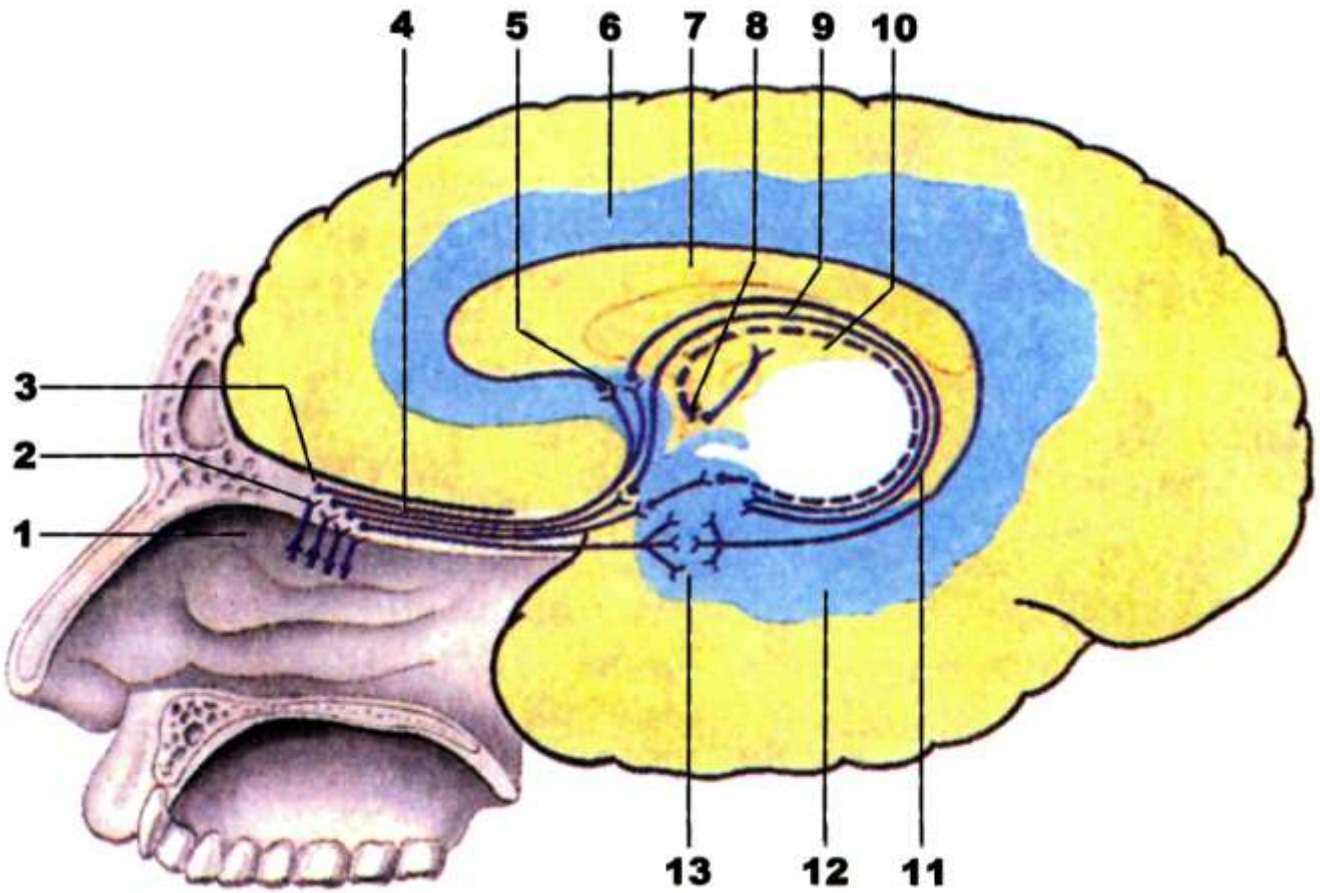

Провідний шлях органа нюху.

1 – верхняя носова раковина;
2 – нюхові нерви (І пара);
3 – нюхова цибулина;
4 – нюховий шлях;
5 – підмозолисте поле;
6 – поясна звивина;
7 – мозолистее тіло;
8 – сосочкове тіло;
9 – склепіння;
10 – задній таламус;
11 – зубчаста звивина;
12 – приморськоконикова звивина;
13 – гачок.

Анатомія органа смаку

Орган смаку *(organum gustatorium s.organum gustus)* об’єднує периферійні апарати смакового аналізатора, розташовані в основому в порожнині рота.

Рецептори, які сприймають смакові подразнення, представлені *смаковими чашечками (смаковими бруньками), caliculi gustatorii (gemmae gustatoriae)*. Смакові чашечки – це хеморецептори, які розташовані в жолобуватих, листоподібних та грибоподібних сосочках язика, в епітелії м’якого піднебіння, піднебінних дужок, на задній поверхні надгортанника та на внутрішній поверхні черпакуватих хрящів.

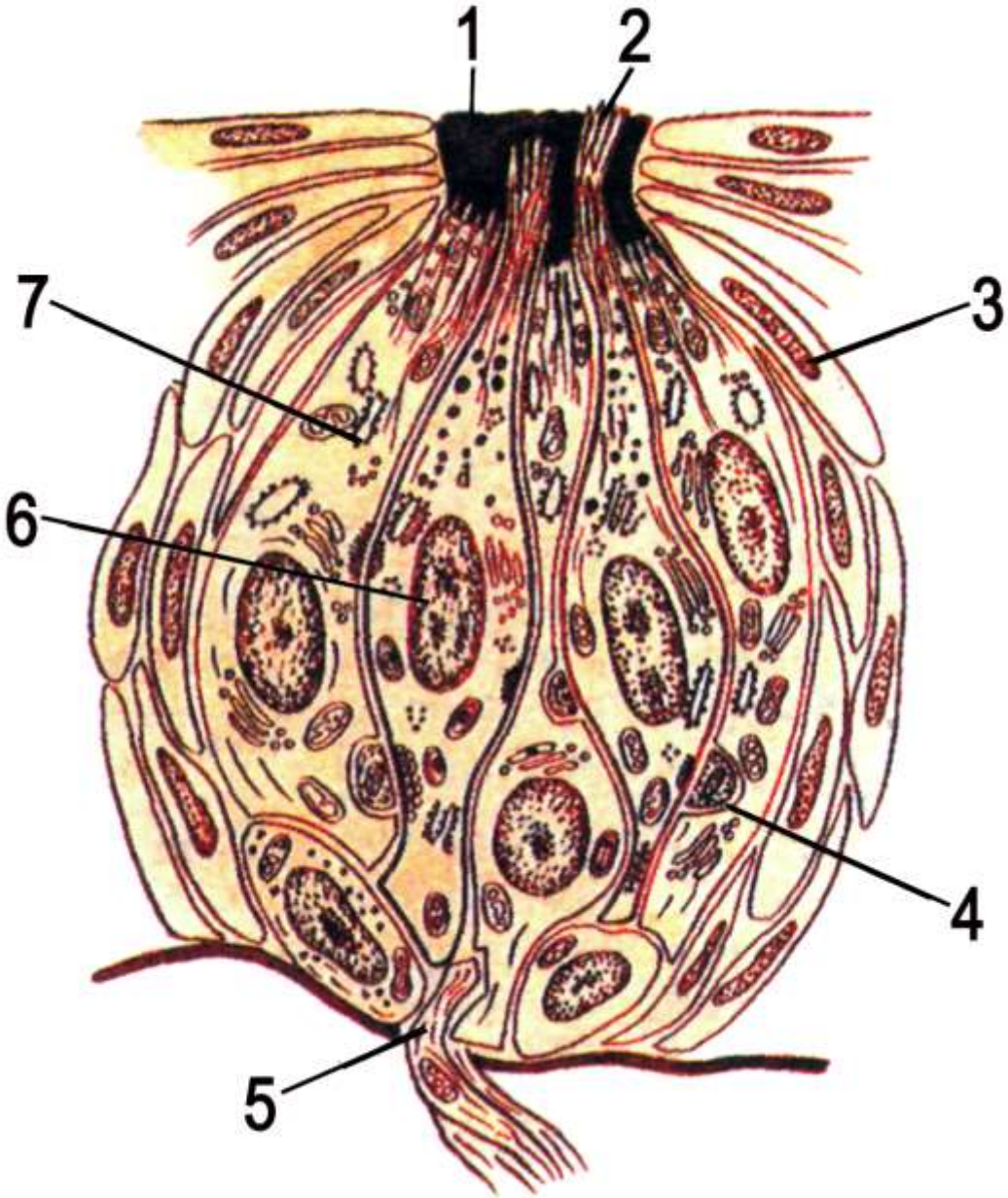

Будова смакової чашечки.

1 – смакова пора;
2 – мікроворсинки;
3 – епітеліальна клітина;
4 – нервові закінчення;
5 – нервове волокно;
6 – смаковий сенсорний епітеліоцит;
7 – підтримуючий епітеліоцит.

Смакові подразнення, які сприймаються смаковими чашечками, передаються по гілкам chorda tympani, n.petrosus major, n.glossopharyngeus et n.vagus до ядер мозкового стовбура, а звідси до області кіркового кінця смакового аналізатора, який, як вважають, знаходиться поряд з кірковим кінцем нюхового аналізатора – область uncus (gyrus parahippocampalis).

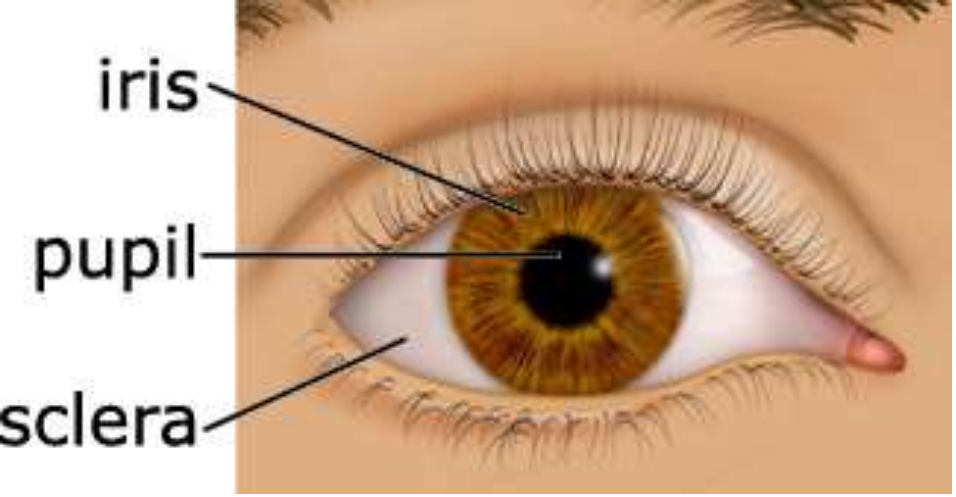
iris
pupil
sclera

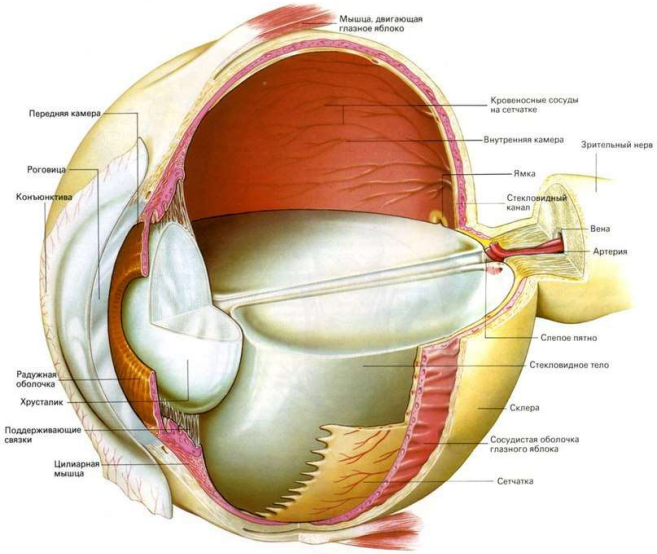
Мышца, двигающая глазное яблоко
Передняя камера
Кровеносные сосуды на сетчатке
Внутренняя камера
Зрительный нерв
Роговица
Ямка
Конъюнктива
Стекловидный канал
Вена
Артерия
Слепое пятно
Стекловидное тело
Радужная оболочка
Хрусталик
Склера
Поддерживающие связки
Сосудистая оболочка глазного яблока
Цилиарная мышца
Сетчатка

ОРГАН ЗОРУ

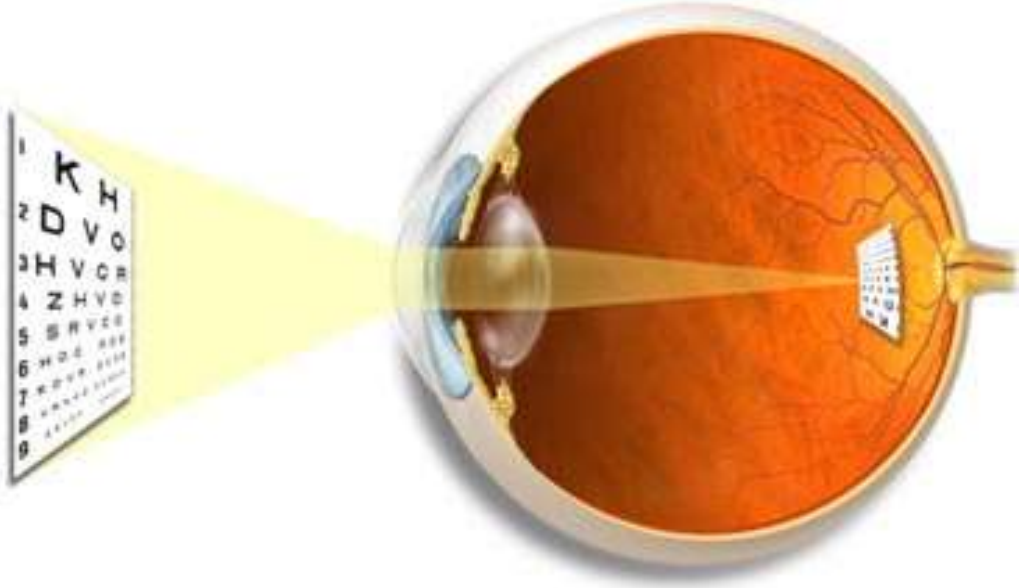

ЗІР – ЦЕ СКЛАДНИЙ ФІЗІОЛОГІЧНИЙ ПРОЦЕС, ЯКИЙ ЗАБЕЗПЕЧУЄ ВИЗНАЧЕННЯ СВІТЛА, КОЛЬОРУ, ФОРМИ, ВЕЛИЧИНИ, РУХУ, ВІДДАЛЕ-НОСТІ, МІЖПРОСТОРОВИХ ВІДНОШЕНЬ ПРЕДМЕТІВ І ОБ’ЄКТІВ В ОТОЧУЮЧОМУ СВІТІ.

ЗОРОВИЙ АНАЛІЗАТОР ЗДІЙСНЮЄ ОРІЄНТАЦІЮ В НАВКОЛИШНЬОМУ СЕРЕДОВИЩІ ЗНАЧНО БІЛЬШОЮ МІРОЮ ПОРІВНЯНО З ІНШИМИ АНАЛІЗАТОРАМИ (ЛЮДИНА ОТРИМУЄ 75-85 % ІНФОРМАЦІЇ ЧЕРЕЗ ЗОРОВИЙ АНАЛІЗАТОР).

СПРИЙНЯТТЯ ЗОРУ ЗАБЕЗПЕЧУЄТЬСЯ ОКОМ, ЗОРОВИМ НЕРВОМ ТА СТРУКТУРАМИ ЙОГО УТВОРІВ (OCULUS ET STRUCTURAE PERTINENTES), ЯКІ ВКЛЮЧАЮТЬ:

- ОЧНЕ ЯБЛУКО;

- ЗОРОВИЙ НЕРВ;

- ДОДАТКОВІ СТРУКТУРИ ОКА (ЗОВНІШНІ М'ЯЗИ ОЧНОГО ЯБЛУКА, БРОВИ, ПОВІКИ, КОН'ЮНКТИВА, СЛЬОЗОВИЙ АПАРАТ).

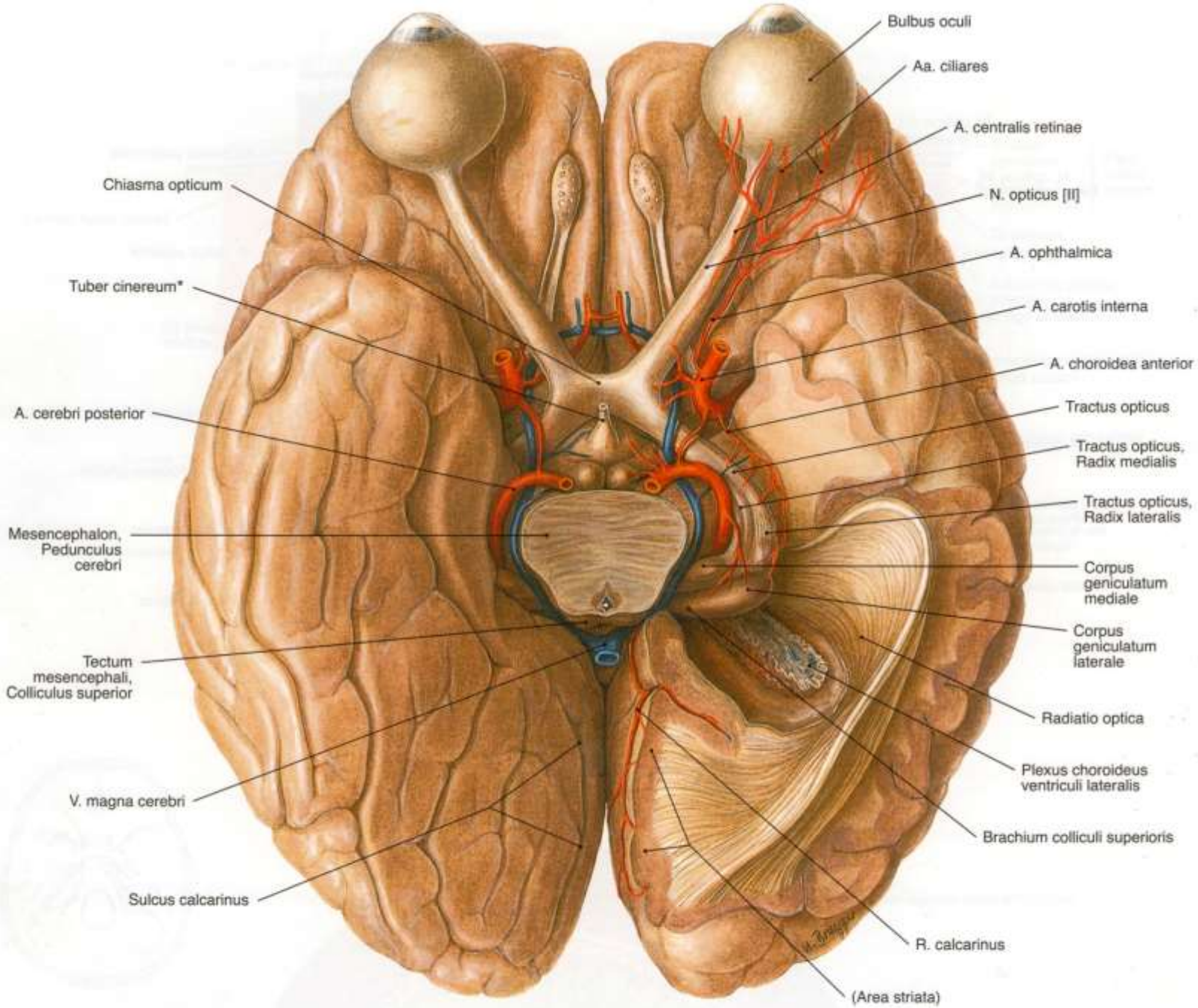
Bulbus oculi
Aa. ciliares
A. centralis retinae
N. opticus [II]
A. ophthalmica
A. carotis interna
A. choroidea anterior
Tractus opticus
Tractus opticus, Radix medialis
Tractus opticus, Radix lateralis
Corpus geniculatum mediale
Corpus geniculatum laterale
Radiatio optica
Plexus choroideus ventriculi lateralis
Brachium colliculi superioris
R. calcarinus
(Area striata)
Chiasma opticum
Tuber cinereum*
A. cerebri posterior
Mesencephalon, Pedunculus cerebri
Tectum mesencephali, Colliculus superior
V. magna cerebri
Sulcus calcarinus

Зорова функція – сприймання світлових коливань певної частоти, здійснюється очним яблуком (або у вужчому розумінні однією з його оболонок - сітківкою), яке в сукупності з системою нервових провідників і мозкових центрів забезпечує передавання світлових подразнень і перетворення їх у зорові образи. За допомогою додаткових структур ока здійснюється захист, опора, рухи, циркуляція рідин та іннервація ока.

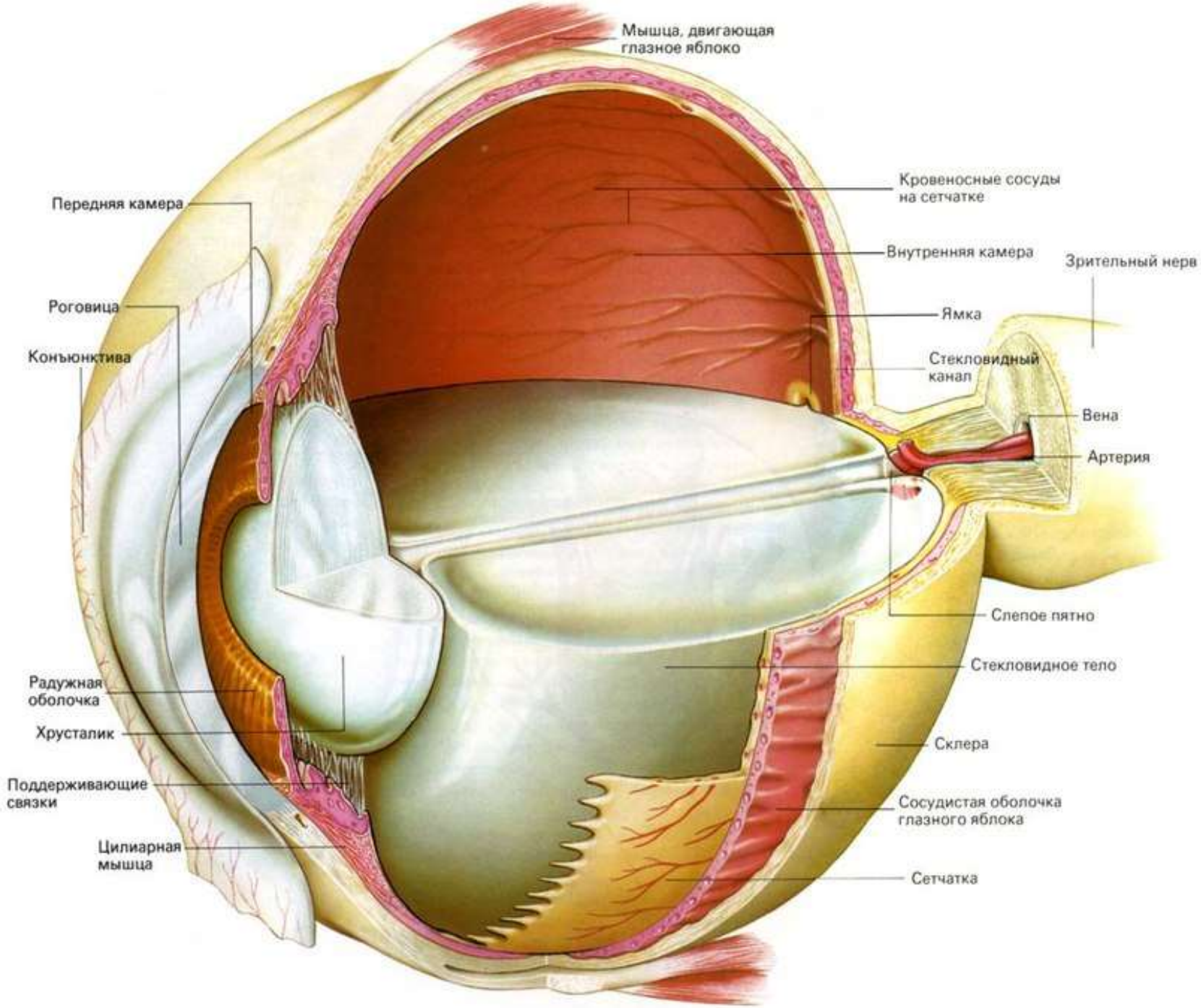
Мышца, двигающая глазное яблоко
Передняя камера
Кровеносные сосуды на сетчатке
Внутренняя камера
Зрительный нерв
Роговица
Ямка
Конъюнктива
Стекловидный канал
Вена
Артерия
Слепое пятно
Стекловидное тело
Радужная оболочка
Хрусталик
Склера
Поддерживающие связки
Сосудистая оболочка глазного яблока
Цилиарная мышца
Сетчатка

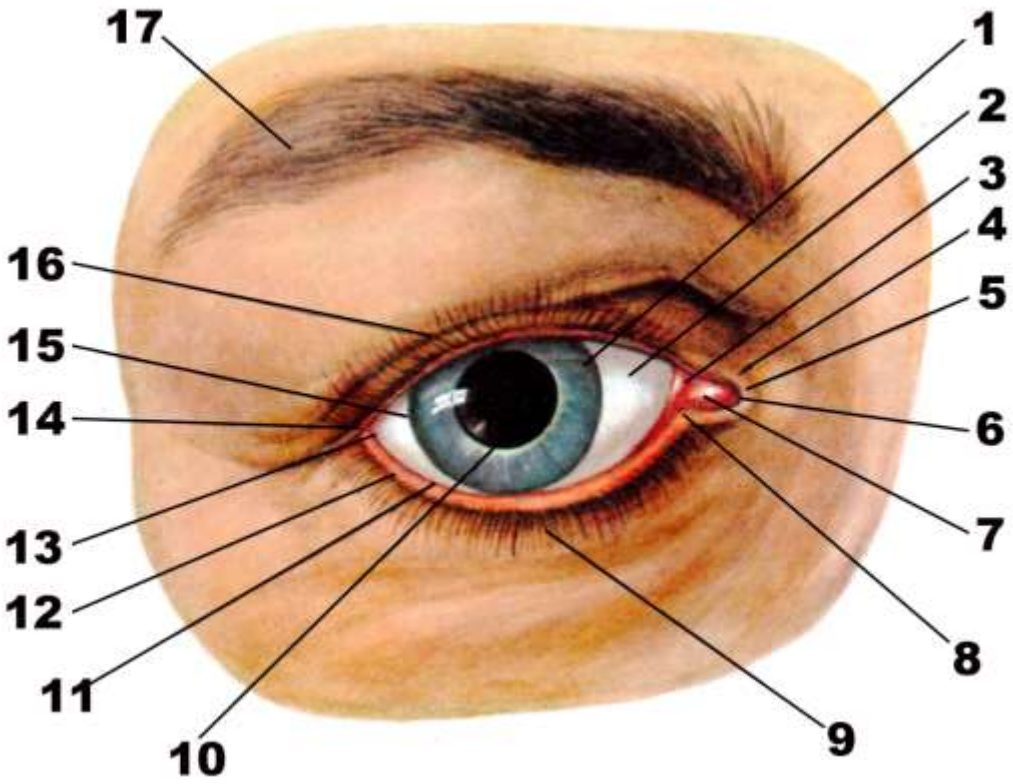

Око.

1 – рогівка з райдужкою, що просвічується;
2 – білкова оболонка ока;
3 – півмісяцева складка сполучної оболонки (кон’юнктиви);
4 – повіково-носова складка;
5 – бічна спайка повік;
6 – присередній кут ока;
7 – сльозове м’ясце;
8 – сльозовий сосочок;
9 – нижня повіка;
10 – зіниця;
11 – задній кант повіки;
12 – передній кант повіки;
13 – бічний кут ока;
14 – бічна спайка повік;
15 – кант рогівки;
16 – верхня повіка;
17 – брова.

АНАТОМІЯ ОКА ТА ЙОГО СТРУКТУРНИХ УТВОРІВ

Очне яблуко *(bulbus oculi)* має форму неправильної кулі з опуклою передньою частиною та сплощеннями згори і знизу. Для зручності орієнтування на очному яблуці виділяють: *передній полюс (polus anterior)* – центр передньої поверхні рогівки; *задній полюс (polus posterior)* – діаметрально протилежну точку, розміщену трохи назовні від входу зорового нерва і сполучену з переднім полюсом прямою лінією – *зовнішньою віссю очного яблука (axis bulbi externus)* (дорівнює приблизно 24 мм).

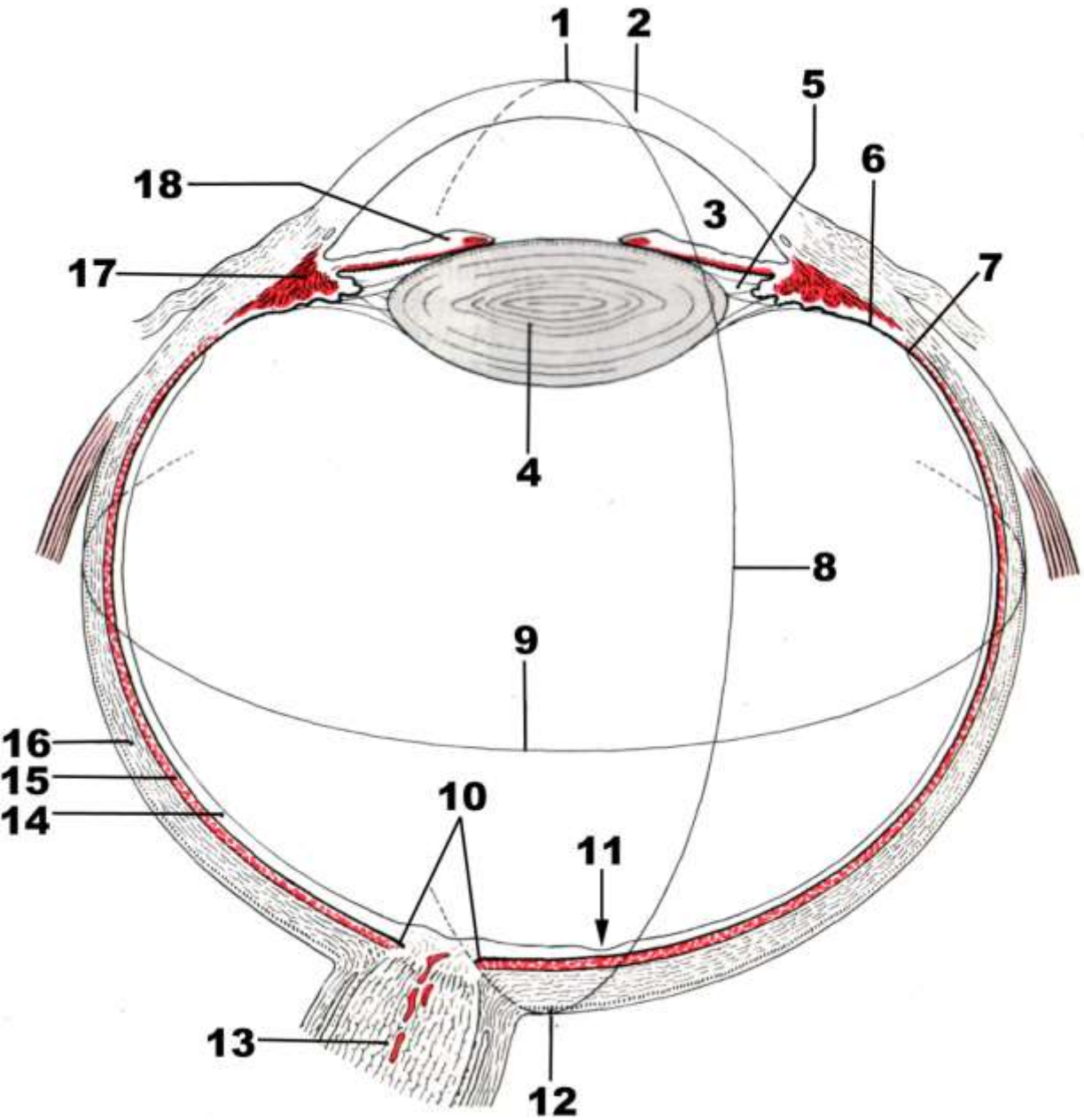

Горизонтальний розріз очного яблука.

1 – передній полюс;
2 – рогівка;
3 – передня камера;
4 – кришталик;
5 – задня камера;
6 – сліпа частина сітківки;
7 – зубчаста лінія;
8 – меридіан;
9 – екватор;
10 – диск зорового нерва;
11 – центральна ямка;
12 – задній полюс;
13 – зоровий нерв;
14 – зорова частина сітківки;
15 – власна судинна оболонка;
16 – білкова оболонка очного яблука;
17 – війкове тіло;
18 – райдужка.

Очне яблуко містить ядро, яке складається з світлозаломлюючих середовищ, що заповнюють його камери: передню, задню та зазадню, або склисту. Три оболонки (волокниста, судинна та внутрішня) послідовно обгортають ядро і утворюють разом з ним складний анатомо-функціональний комплекс – очне яблуко.

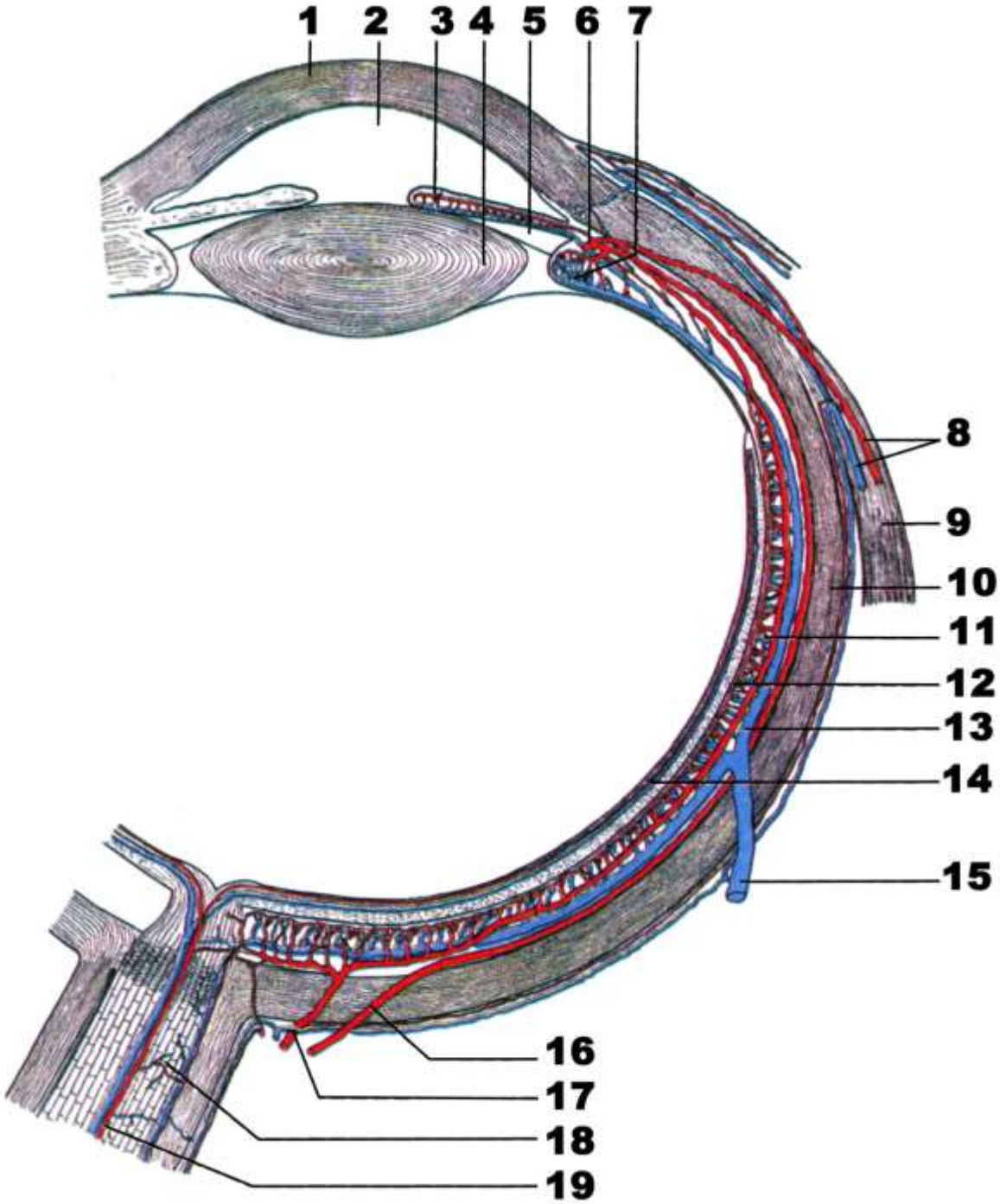

Судинна оболонка очного яблука та її кровоносні судини.

1 – рогівка;
2 – передня камера ока;
3 – мале артеріальне коло райдужки;
4 – кришталик;
5 – задня камера ока;
6 – велике артеріальне коло райдужки;
7 – війкове тіло;
8 – передні війчасті артерія та вена;
9 – бічний прямий м’яз ока;
10 – білкова оболонка ока;
11 – судинна оболонка ока;
12 – судинно-капілярна пластинка;
13 – війкова вена;
14 – сітківка;
15 – завиткова вена;
16 – задня довга війкова артерія;
17 – задня коротка війкова артерія;
18 – зоровий нерв;
19 – центральна артерія сітківки.

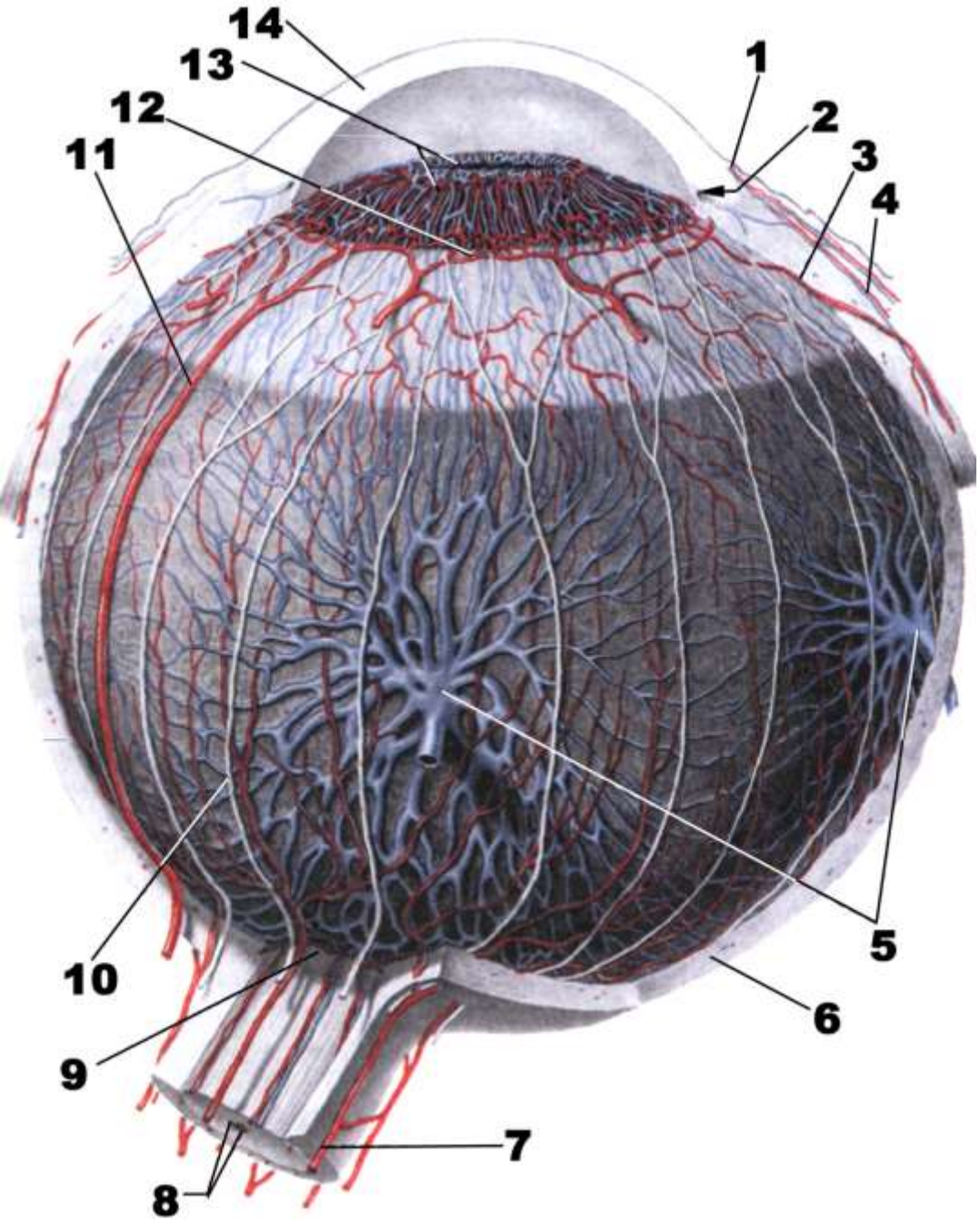

Судини та нерви очного яблука
(за Вольфом-Хайдеггером).

1 – борозна білкової оболонки;
2 – венозна пазуха білкової оболонки;
3 – передня війкова артерія;
4 – артерії сполучної оболонки;
5 – вена власної судинної оболонки;
6 – білкова оболонка ока;
7 – короткі задні війкові артерії;
8 – центральні артерія та вена сітківки;
9 – артеріальне коло зорового нерва;
10 – довгі війкові нерви;
11 – довга задня війкова артерія;
12 – велике артеріальне коло райдужки;
13 – мале артеріальне коло райдужки;
14 – рогівка.

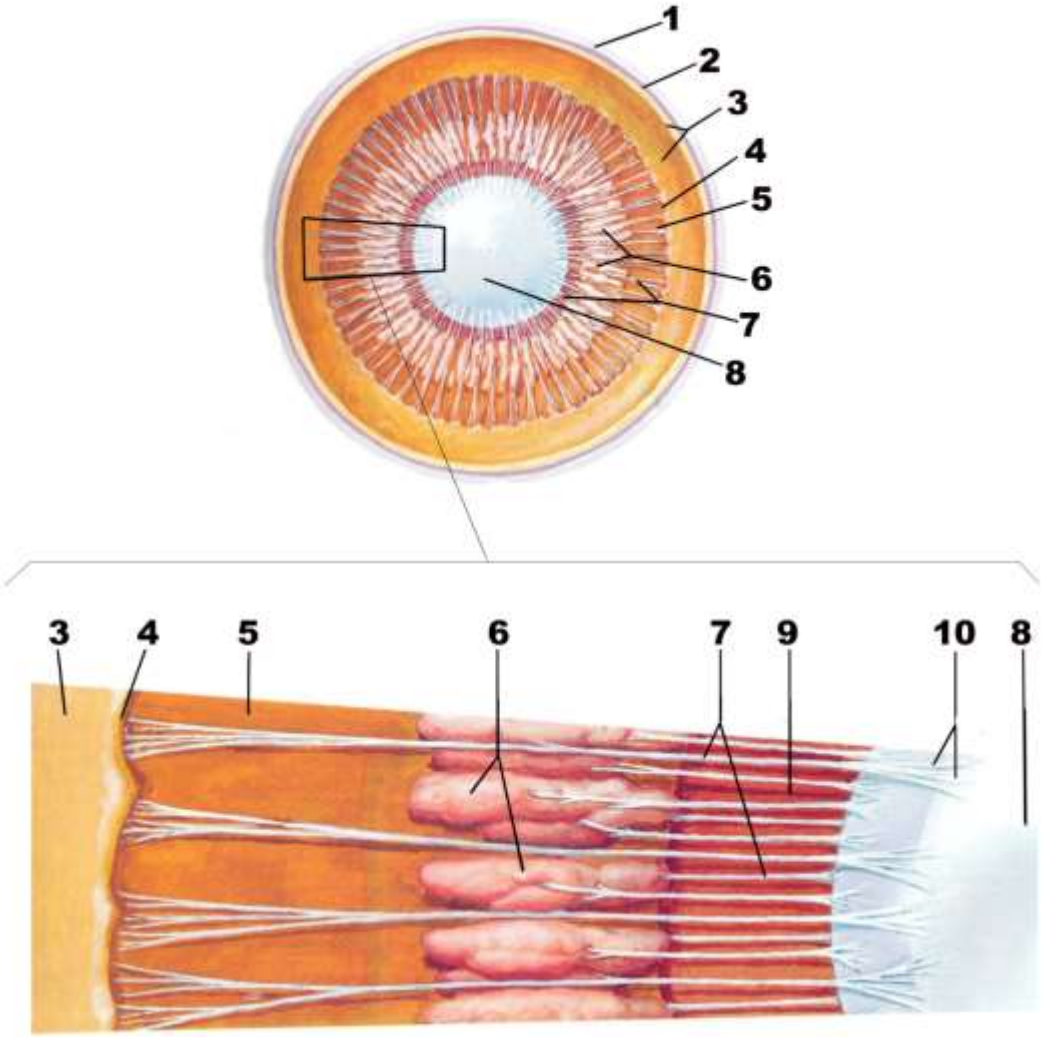

Війкове тіло та структури, що його утворюють. Вигляд ззаду.

1 – склера;
2 – судинна оболонка;
3 – зорова частина сітківки;
4 – зубчаста лінія;
5 – війкове тіло;
6 – війкові відростки;
7 – пояскові волокна;
8 – кришталик;
9 – райдужка;
10 – розходження пояскових волокон.

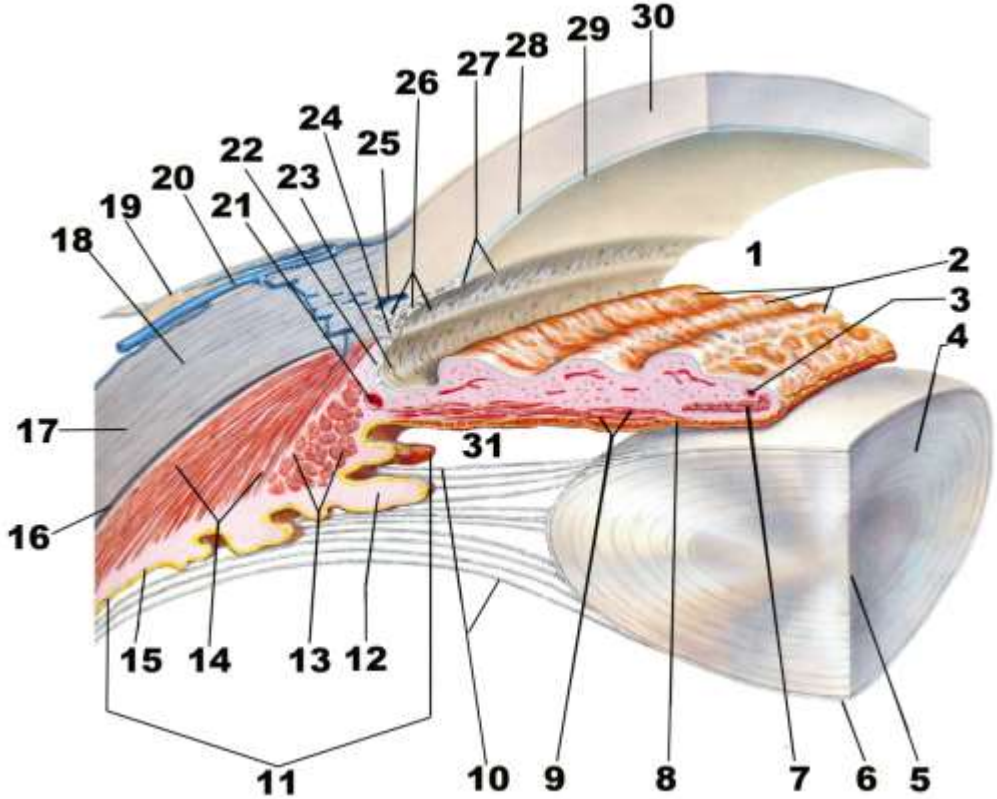

Будова рогівково-білкової частини очного яблука. Горизонтальний розріз.

1 – передня камера очного яблука;
2 – складки райдужки;
3 – мале артеріальне коло райдужки;
4 – кришталик;
5 – ядро кришталика;
6 – капсула кришталика;
7 – м’яз-звужувач зіниці;
8 – райдужна частина сітківки;
9 – м’яз-розширювач зіниці;
10 – пояскові волокна;
11 – війкове тіло;
12 – війковий відросток;
13 – колові волокна війкового м’яза;
14 – меридіанні волокна війкового м’яза;
15 – війкова частина сітківки;
16 – навколосудинний простір;
17, 18 – білкова оболонка;
19 – сполучна оболонка (кон’юнктива);
20 – передня війкова вена;
21 – велике артеріальне коло райдужки;
22 – судиннооболонкова частина трабекулярної сітки;
23 – райдужково-рогівковий кут;
24 – шпора білкової оболонки;
25 – венозна пазуха білкової оболонки (канал Шлемма);
26 – трабекулярна сітка і простори райдужково-рогівкового кута (простори Фонтана);
27 – заднє пограничне кільце (кільце Швальбе);
28 – задня межова пластинка;
29 – задній епітелій рогівки;
30 – рогівка;
31 – задня камера очного яблука.

Сітківка (retina) – внутрішня, найважливіша з оболонок очного яблука, безпосередньо прилягає до судинної оболонки на всьому її протязі, аж до краю зіниці. Сітківка тонка, майже прозора. У ній можна розрізнити дві принципово різні за будовою частини: 1) велику, зорову частину; 2) меншу, сліпу частину.

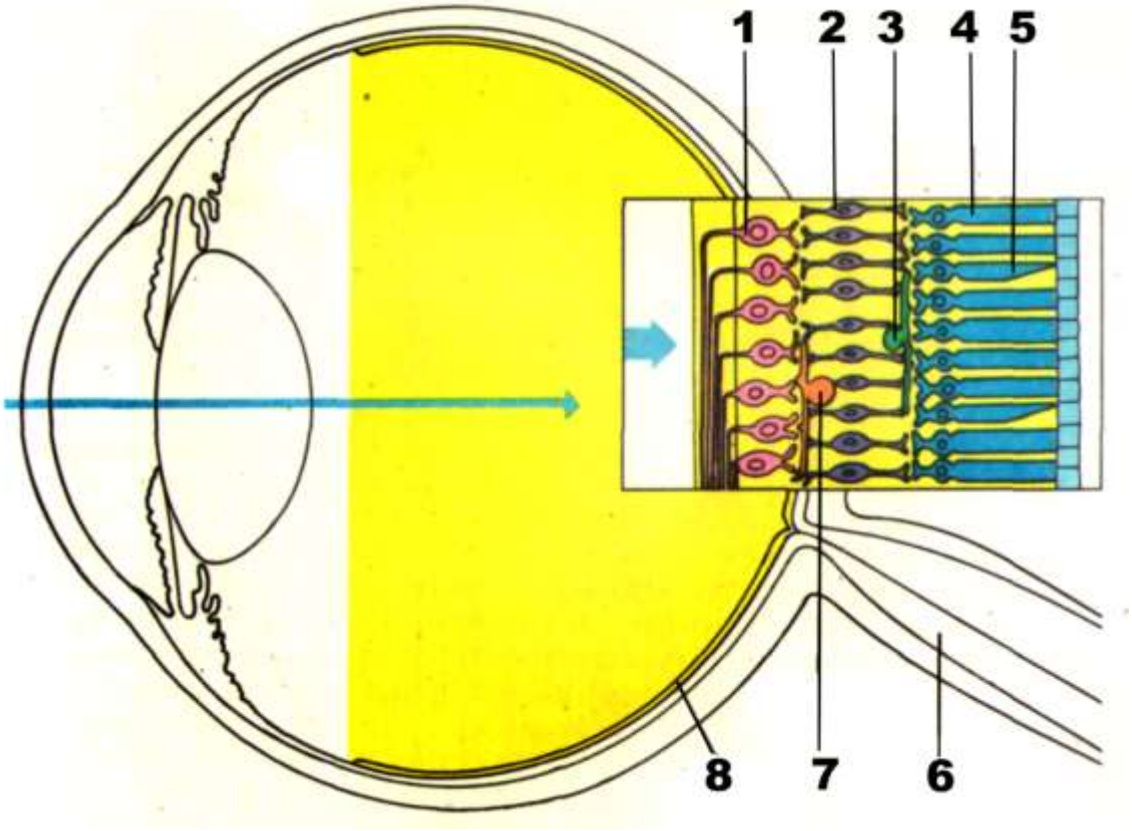

Будова сітківки ока.

1 – гангліозна клітина;
2 – біполярна клітина;
3 – горизонтальна клітина;
4 – паличка;
5 – колбочка;
6 – зоровий нерв;
7 – амакринова клітина;
8 – сітківка.

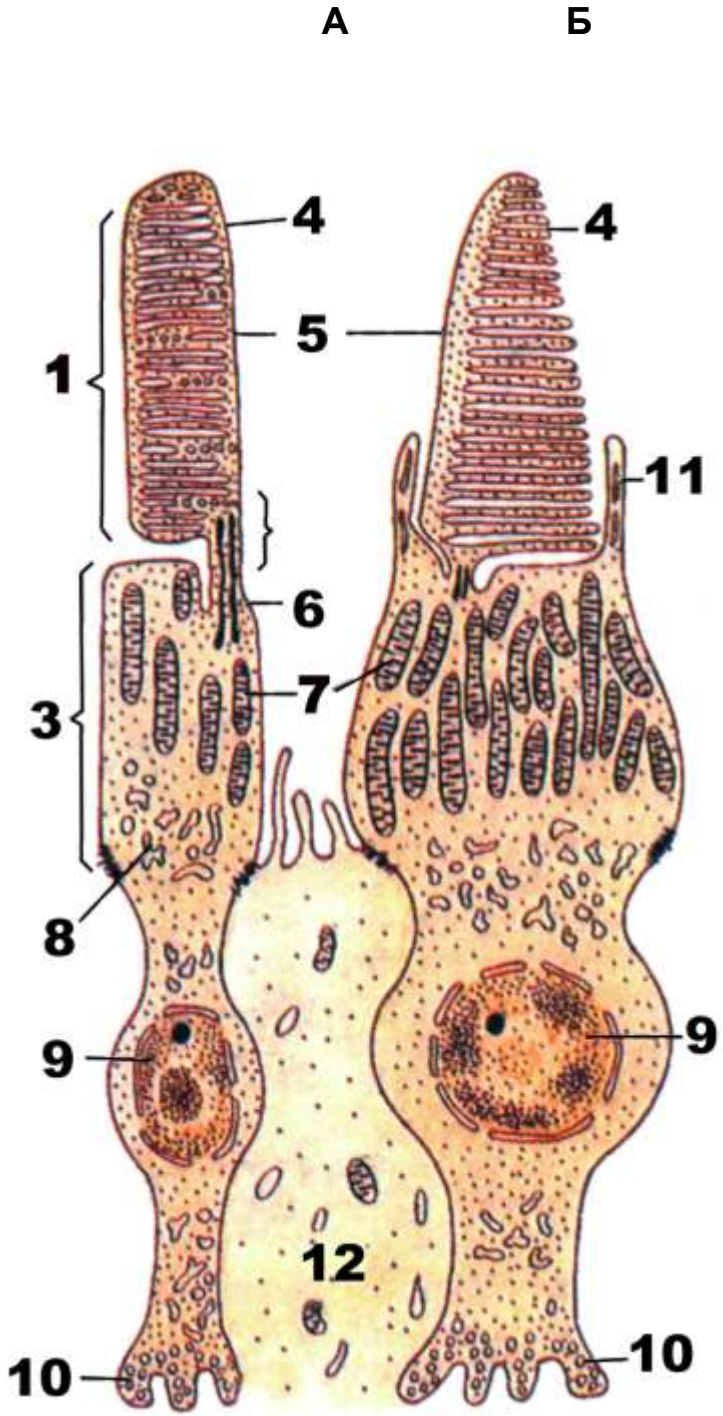

Паличкові (А) і колбочкові (Б) фоторецепторні клітини. Ультрамікроскопічна будова (за І.В. Алмазовим і Л.С. Султановим).

1 – зовнішній сегмент палички;
2 – зв'язуючий відділ між зовнішнім і внутрішнім сегментами палочки;
3 – внутрішній сегмент палички;
4 – диски ;
5 – клітинна оболонка;
6 – подвійні мікрофибрили;
7 – мітохондрії;
8 – пухирці ендоплазматичної сітки;
9 – ядро;
10 – ділянка синапса з біполярним нейроцитом;
11 – пальцеподібні відростки внутрішнього сегмента колбочкової клітини;
12 – радіальний гліоцит (мюллеровська клітина).

ОСНОВНІ ТИПИ КОЛБОЧОК	
ЧУТЛИВІ ДО ПРОМЕНІВ СИНЬОГО КОЛЬОРУ	- містить пігмент, максимум спектра поглинання якого відповідає довжині хвилі 445 нм
ЧУТЛИВІ ДО ПРОМЕНІВ ЗЕЛЕНОГО КОЛЬОРУ	- містить пігмент, максимум спектра поглинання якого відповідає довжині хвилі 535 нм
ЧУТЛИВІ ДО ПРОМЕНІВ ЧЕРВОНОГО КОЛЬОРУ	- містить пігмент, максимум спектра поглинання якого відповідає довжині хвилі 570 нм

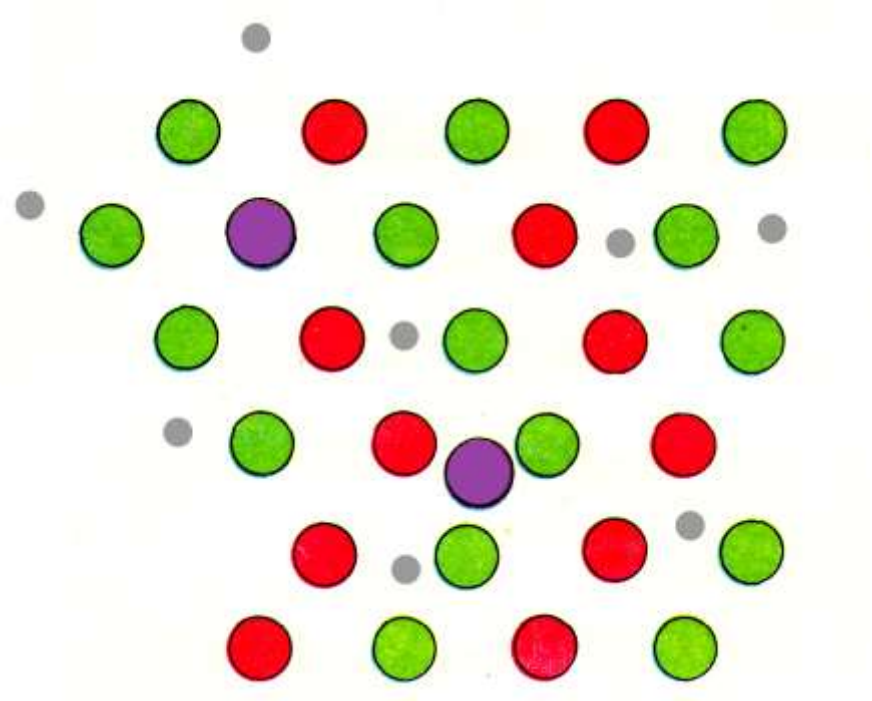

Рецептори сітківки утворюють мозаїку, яка складається з паличок (сірим кольром) та трьох видів колбочок. Дана схема відображає ділянку сітківки в декількох градусах від центральної ямки, де колбочок більше ніж паличок.

При дефіциті вітаміну А настає так звана “куряча сліпота” – зниження абсолютної світлової чутливості, що особливо сильно відчувається при баченні в сутінках і яке переходить у постійну сліпоту через руйнування опсина, нестійкого у вільному стані. Тому при захворюванні на “курячу сліпоту” рекомендовано їсти моркву, що містить провітамін А – бета-каротин.

ЗАГАЛЬНА СХЕМА ПЕРЕДАЧІ НЕРВОВОГО ІМПУЛЬСА В СІТКІВЦІ ТАКА: ФОТОРЕЦЕПТОРНА КЛІТИНА → БІПОЛЯРНА КЛІТИНА → ГАНГЛІОЗНА КЛІТИНА.

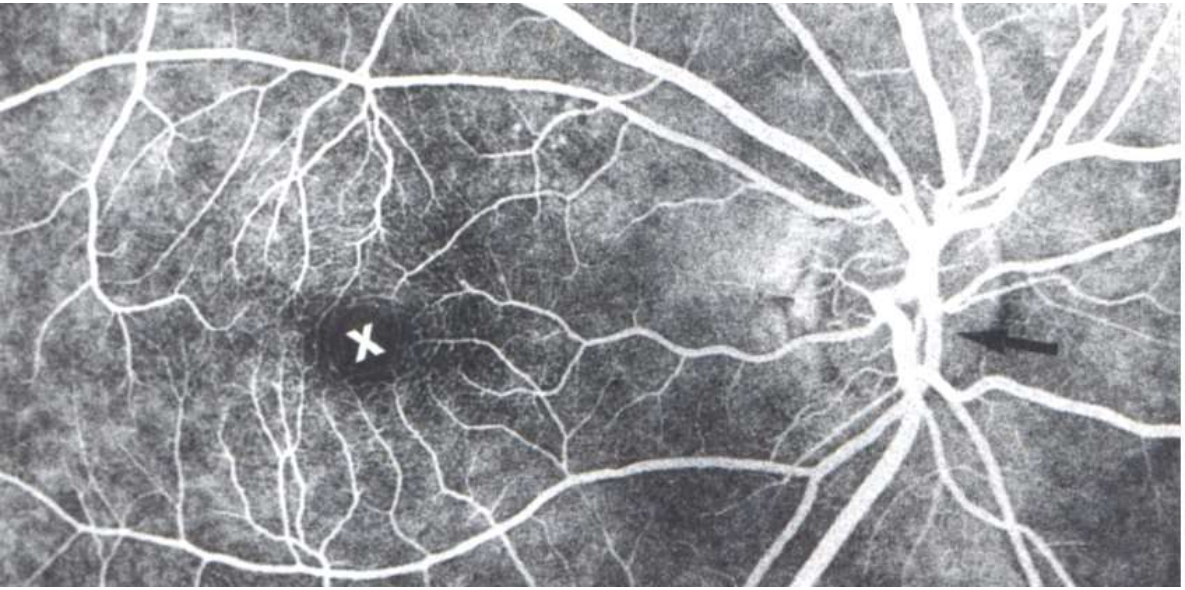

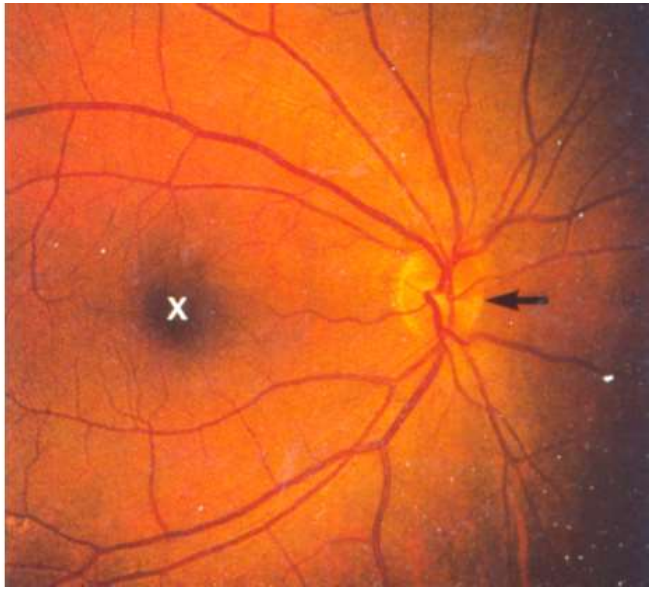

Флюорисцентна ангіограма судин сітківки.
Офтальмоскопічна картина очного дна.
Х – центральна ямка; **стрілочка** – жовта пляма.

Кришталик, камери очного яблука *Кришталик (lens)* має вигляд двоопуклої лінзи із заокругленим краєм та із задньою більш опуклою поверхнею, яка має діаметр 9-10 мм.

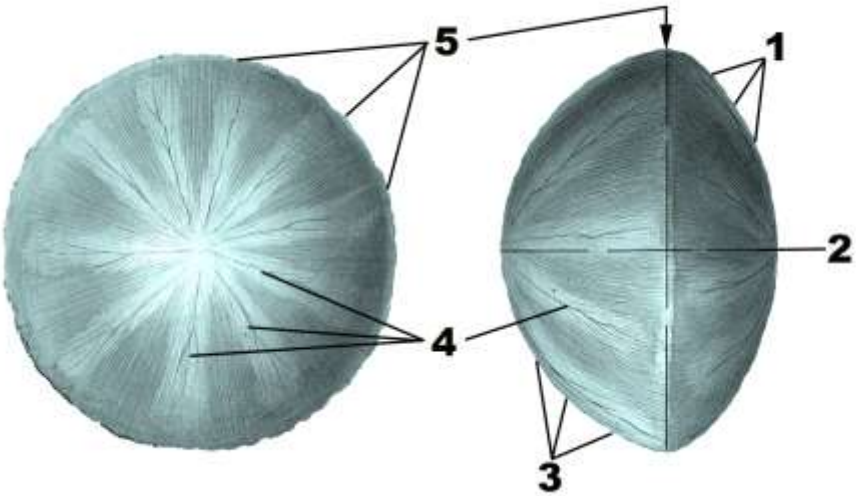

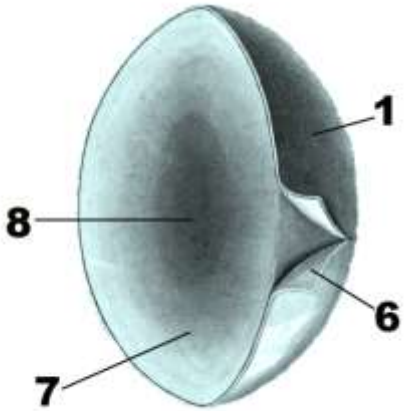

Кришталик.

А – вигляд ззаду;
Б – вигляд збоку;
В – внутрішня будова.
1 – передня поверхня;
2 – вісь;
3 – задня поверхня;
4 – промені;
5 – екватор;
6 – капсула кришталика;
7 – речовина кришталика, кора кришталика;
8 – ядро кришталика.

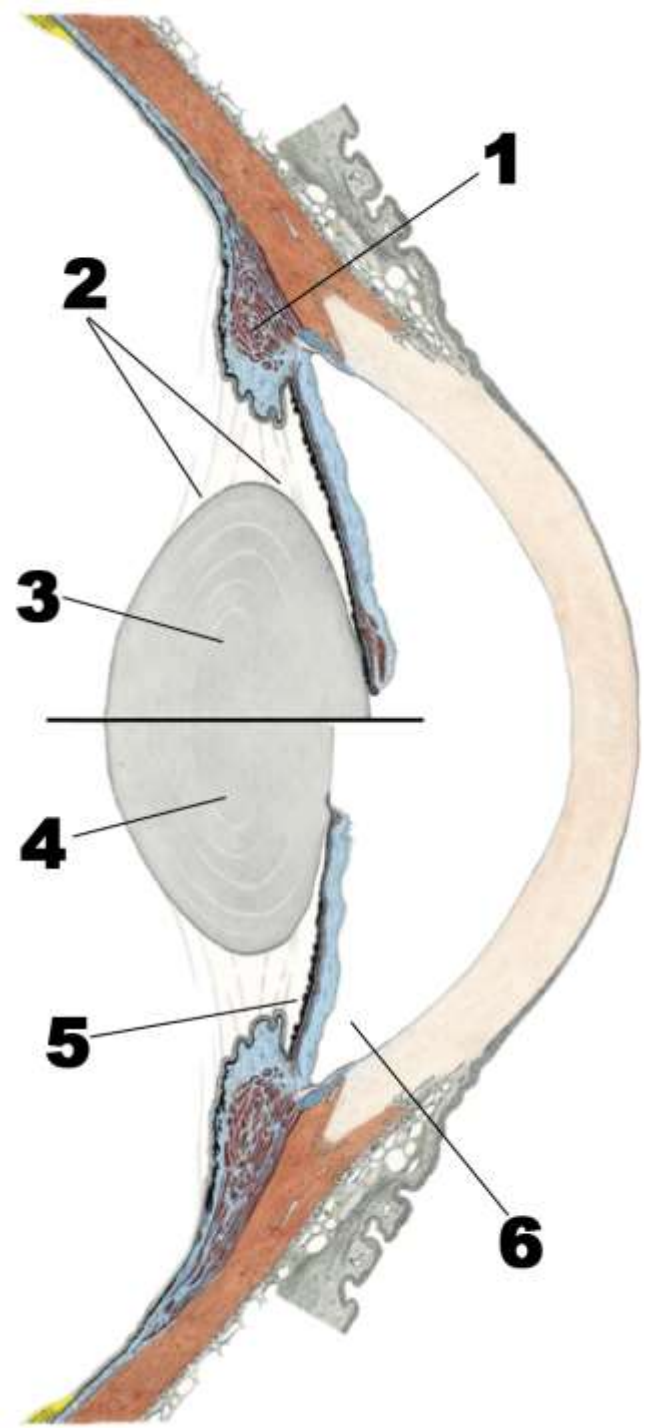

Схема акомодації.

Акомодаційне напруження: війковий м’яз ***(1)*** скорочується; війковий поясок ***(2)*** розслаблений; кришталик ***(3)*** стає більш опуклим.

Акомодація в стані спокою: війковий м’яз розслаблений; війковий поясок натягнутий; кришталик ***(4)*** стає максимально сплющеним.

5 – задня камера;

6 – передня камера.

Райдужка (iris)

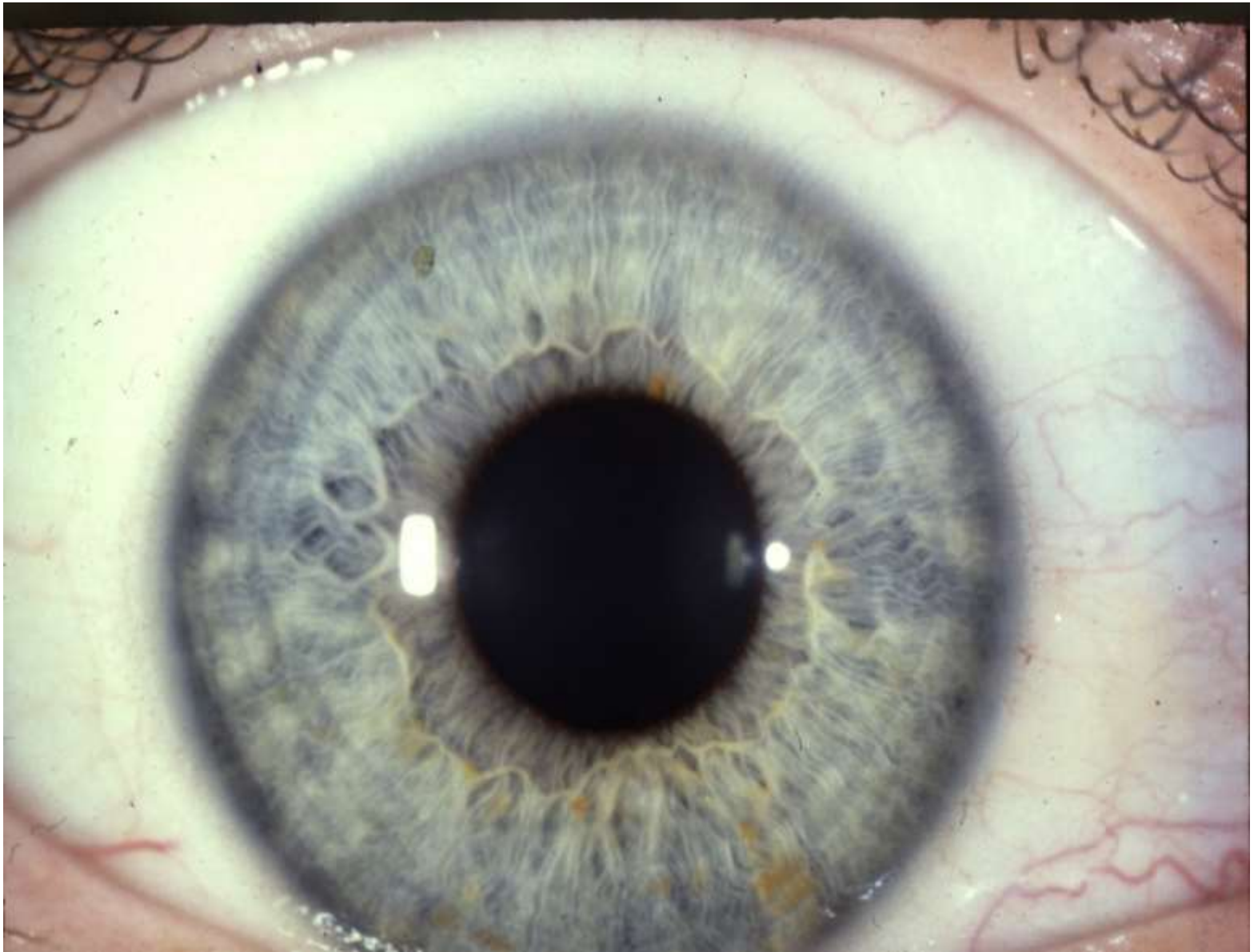

Заломлюючі середовища очного яблука

У функціональному відношенні око часто порівнюють із фотоапаратом, в якому роль об’єктива відіграють прозорі середовища очного яблука, а сітківка діє як фотоплівка. До цих прозорих або заломлюючих світло середовищ належать: рогівка, водяниста волога, кришталик, склисте тіло.

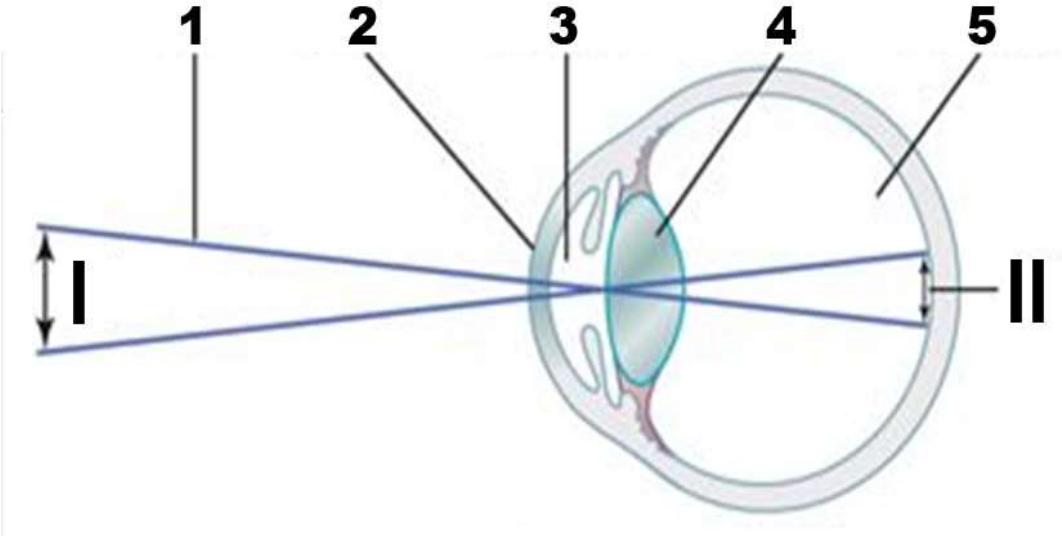

Заломлюючі середовища очного яблука.

I – об’єкт;

II – зображення.

Загальна золомлююча сила очного яблука = 58,64 дпт.

Коефіцієнт заломлення:

1 – повітря (1,0 дпт);

2 – рогівка (1,35 дпт);

3 – водяниста волога (1,33 дпт);

4 – кришталик (1,43 дпт);

5 – склиста волога (1,33 дпт).

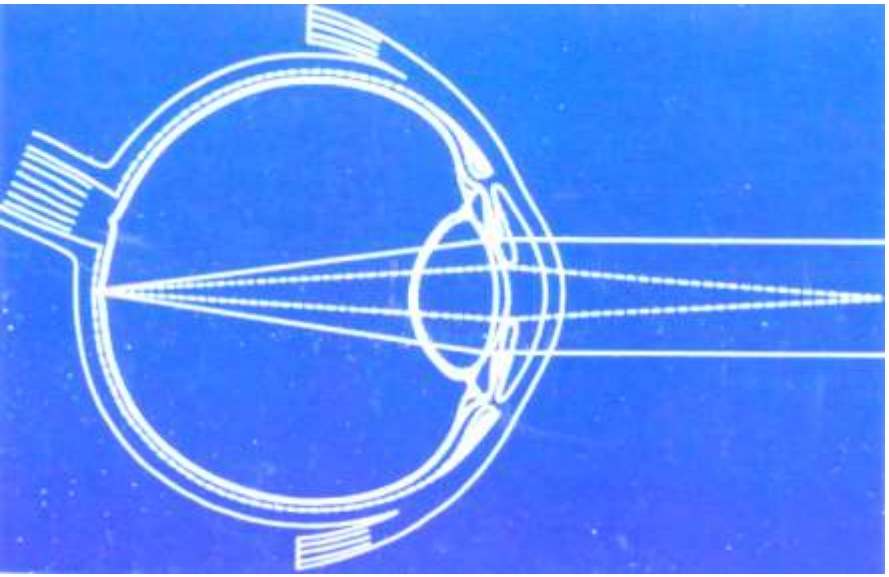

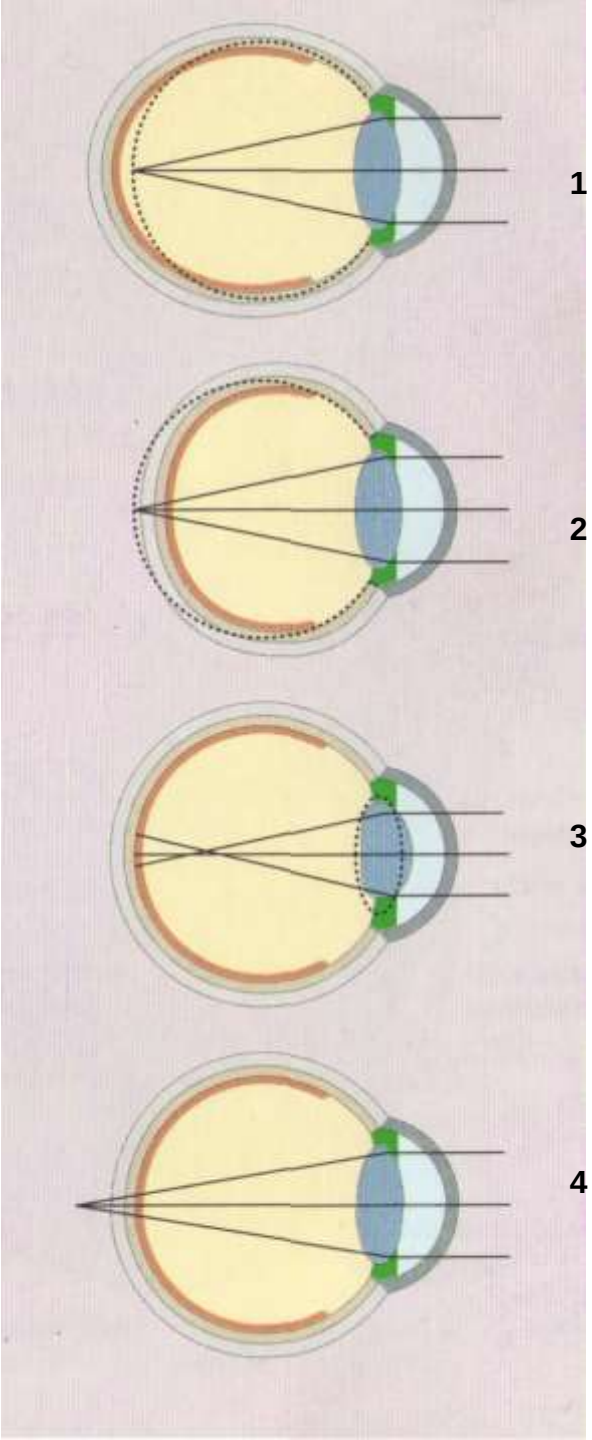

Різновиди оптичної будови очного яблука.

1 **–** міопія;

2 – гіперметропія;

3 – астигматизм;

4 – пресбіопія.

Додаткові структури ока

За новітньою редакцією Міжнародної анатомічної номенклатури до власне *додаткових структур ока (structurae oculi accessoriae)* належать сполучнотканинні утворення очної ямки. В очній ямці, крім очного яблука, міститься клітковина, фасції, м’язи, судини, нерви. Клітковина пронизана пластинками сполучної тканини, що виходять з окістя очної ямки. *Окістя очної ямки (periorbita)* міцно зрощене з кістками тільки по краю та в глибині очної ямки.

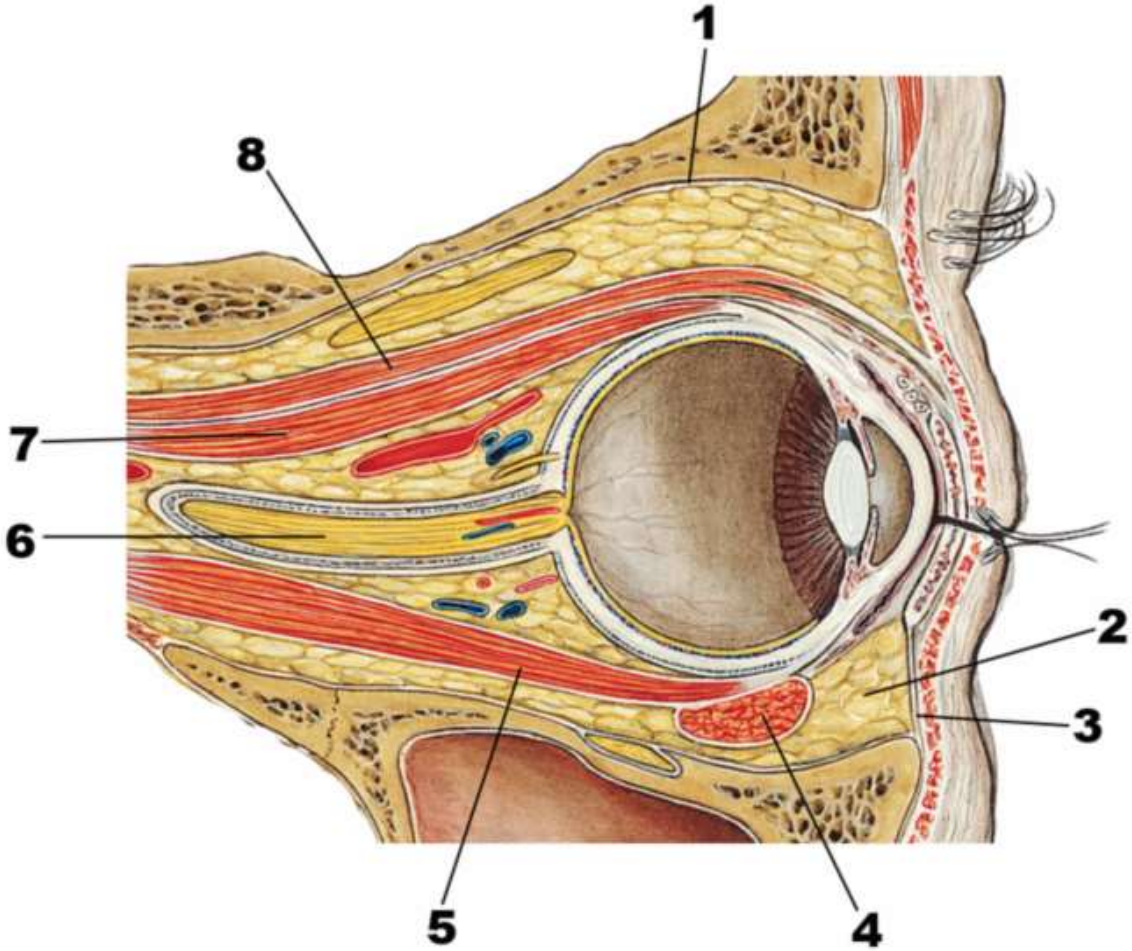

Додаткові структури та м’язи ока.

1 – окістя очної ямки;
2 – жирове тіло очної ямки;
3 – очноямкова перегородка;
4 – нижній косий м’яз;
5 – нижній прямий м’яз;
6 – зоровий нерв;
7 – верхній прямий м’яз;
8 – м’яз-підіймач верхньої повіки.

Акомодація та конвергенція.

I – близькі предмети;

II – предмети на відстані.

1 – конвергенція;

2 – акомодація.

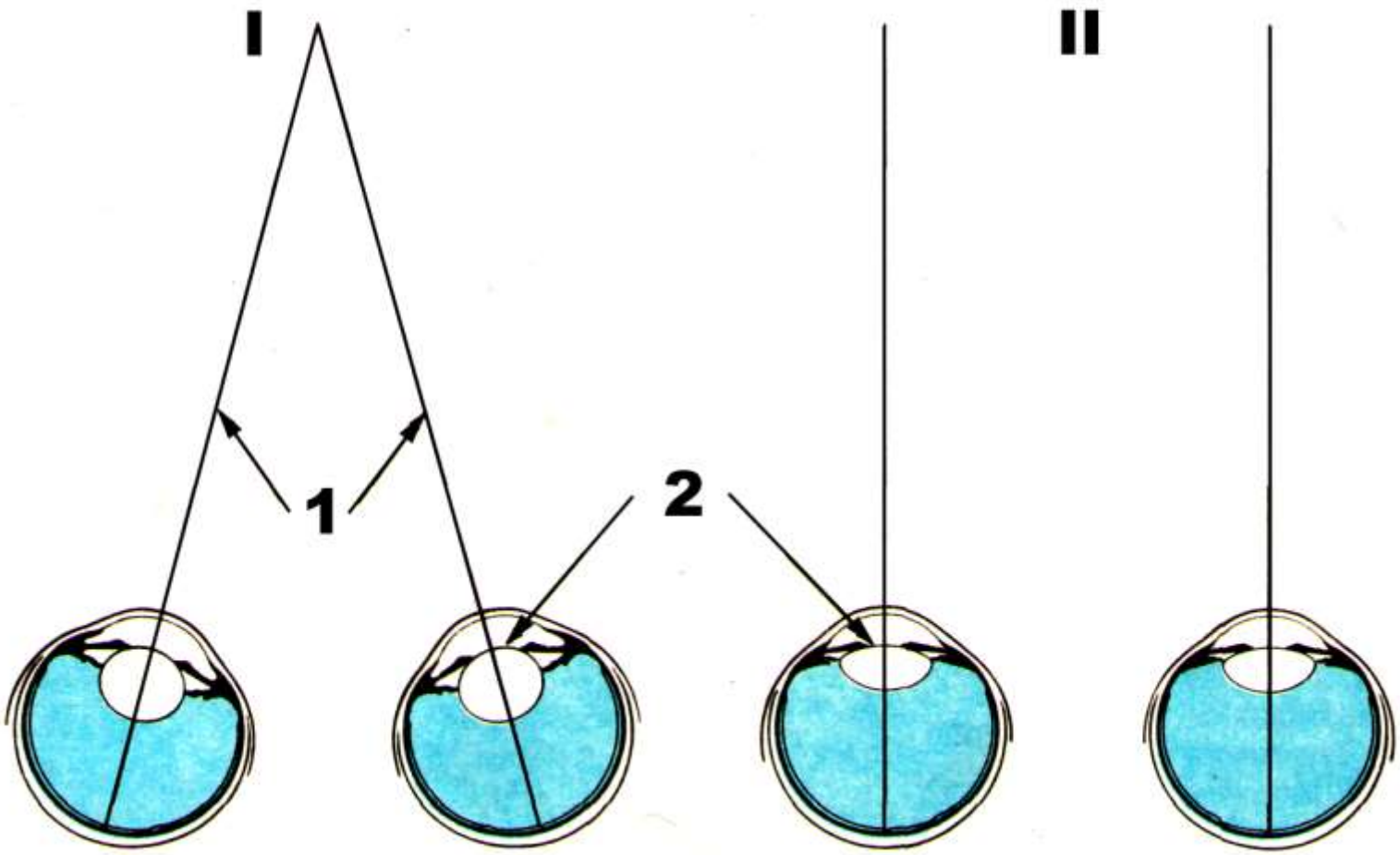

Проекція правого очного яблука і сльзового апарату. А – вигляд спереду; **Б** – вигляд збоку.

1 – брова;
2 – очне яблуко;
3 – сльозовий мішок;
4 – нижнє склепіння сполучної оболонки (кон’юнктиви);
5 – носо-сльозова протока;
6 – сльозова складка;
7 – нижня носова раковина.

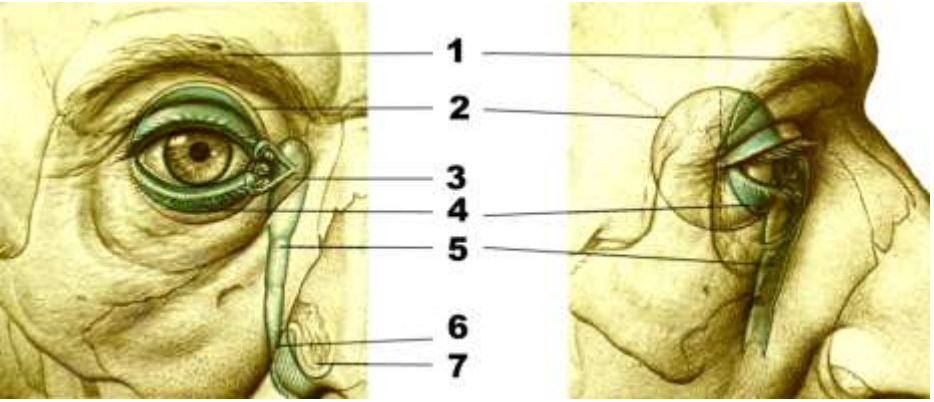

А **Б**

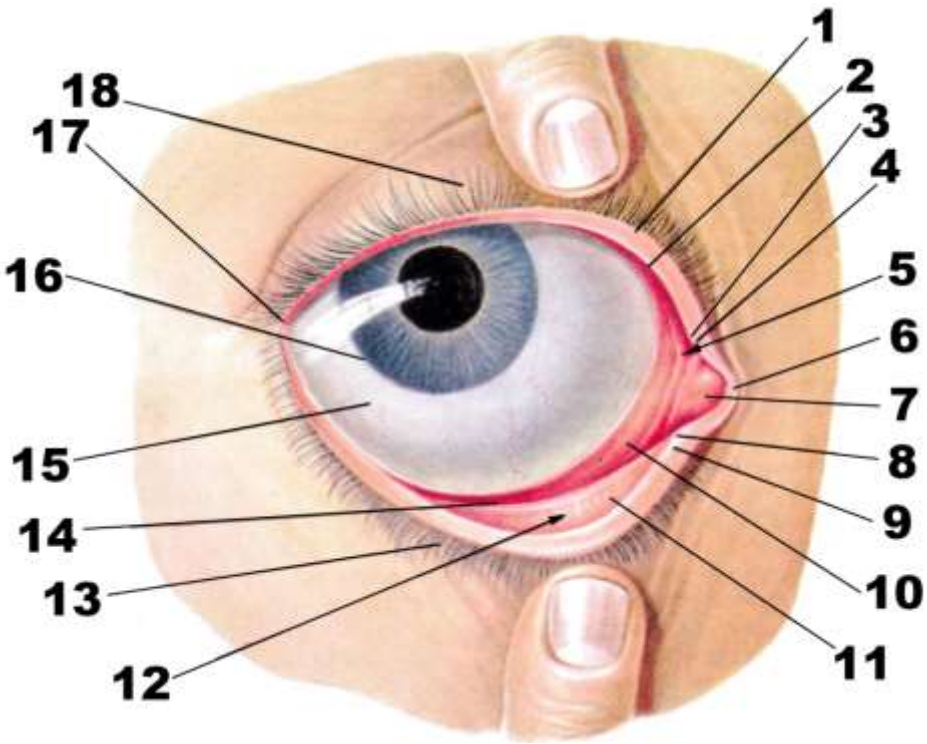

Повіки правого ока. Вигляд спереду.

верхня повіка відтягнута вверх, нижня повіка – вниз.

1 – передній кант повіки;
2 – задній кант повіки;
3, 9 – сльозовий сосочок;
4, 8 – сльозова точка;
5 – сльозове озеро;
6 – присередній кут ока;
7 – сльозове м’ясце;
10 – півмісяцева складка кон’юнктиви;
11 – сполучна оболонка повік;
12 – задня поверхня нижньої повіки;
13 – вії нижньої повіки;
14 – нижнє склепіння сполучної оболонки;
15 – сполучна оболонка очного яблука;
16 – кант рогівки;
17 – бічний кут ока;
18 – верхня повіка.

Сльозовий апарат

У *сльозовому апараті (apparatus lacrimalis)* розрізняють дві частини:

1) залози, які виділяють сльозу (сама сльозова залоза та сполучнооболонкові залози);

2) сльозові шляхи, що відводять сльозу зі сполучнооболонкового мішка (сльозовий струмок, сльозове озеро, сльозові сосочки, сльозові точки, сльозові канальці, сльозовий мішок, носово-сльозова протока).

Секрет сльозової залози – *сльози (lacrime)* містять 98% води, близько 0,1% білка, 0,8% мінеральних солей, трохи роданіду калію, а також епітелій, слиз, жир і лізоцим (фермент, що руйнує клітинні оболонки деяких бактерій).

Сльозовий аппарат є захисним пристосуванням ока, тому що виділювані його залозами сльози, зволожуючи передню поверхню очного яблука, полегшують ковзання повік по ньому і підтримують прозорість рогівки; крім того, сльозами вимиваються зі сполучнооболонкового мішка потрапляючі в нього дрібні чужорідні тіла.

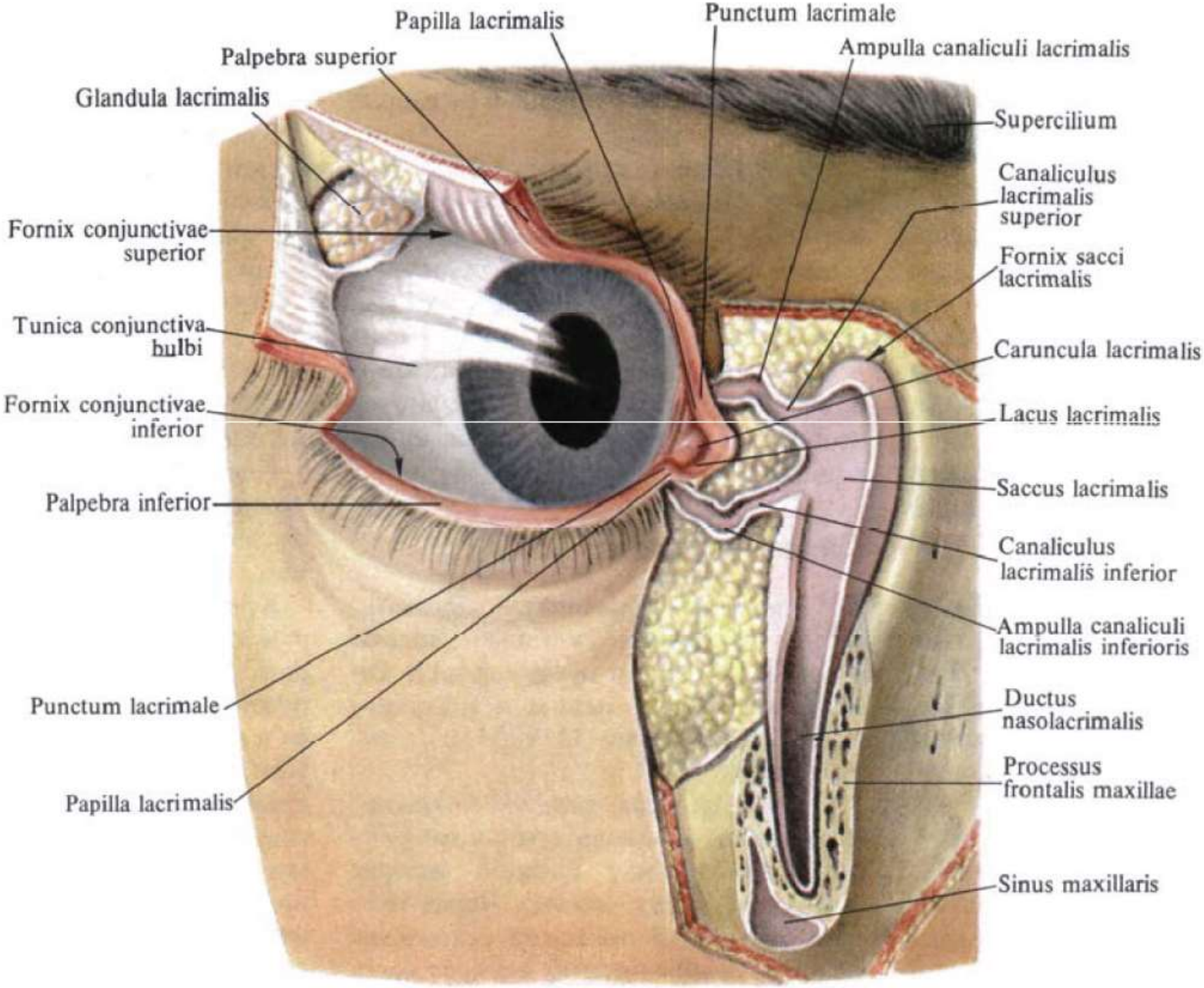
Papilla lacrimalis
Punctum lacrimale
Palpebra superior
Ampulla canaliculi lacrimalis
Glandula lacrimalis
Supercilium
Canaliculus lacrimalis superior
Fornix conjunctivae superior
Fornix sacci lacrimalis
Tunica conjunctiva bulbi
Caruncula lacrimalis
Fornix conjunctivae inferior
Lacus lacrimalis
Saccus lacrimalis
Palpebra inferior
Canaliculus lacrimalis inferior
Ampulla canaliculi lacrimalis inferioris
Punctum lacrimale
Ductus nasolacrimalis
Processus frontalis maxillae
Papilla lacrimalis
Sinus maxillaris

Сльоза проходить такий шлях:
Glandula lacrimalis

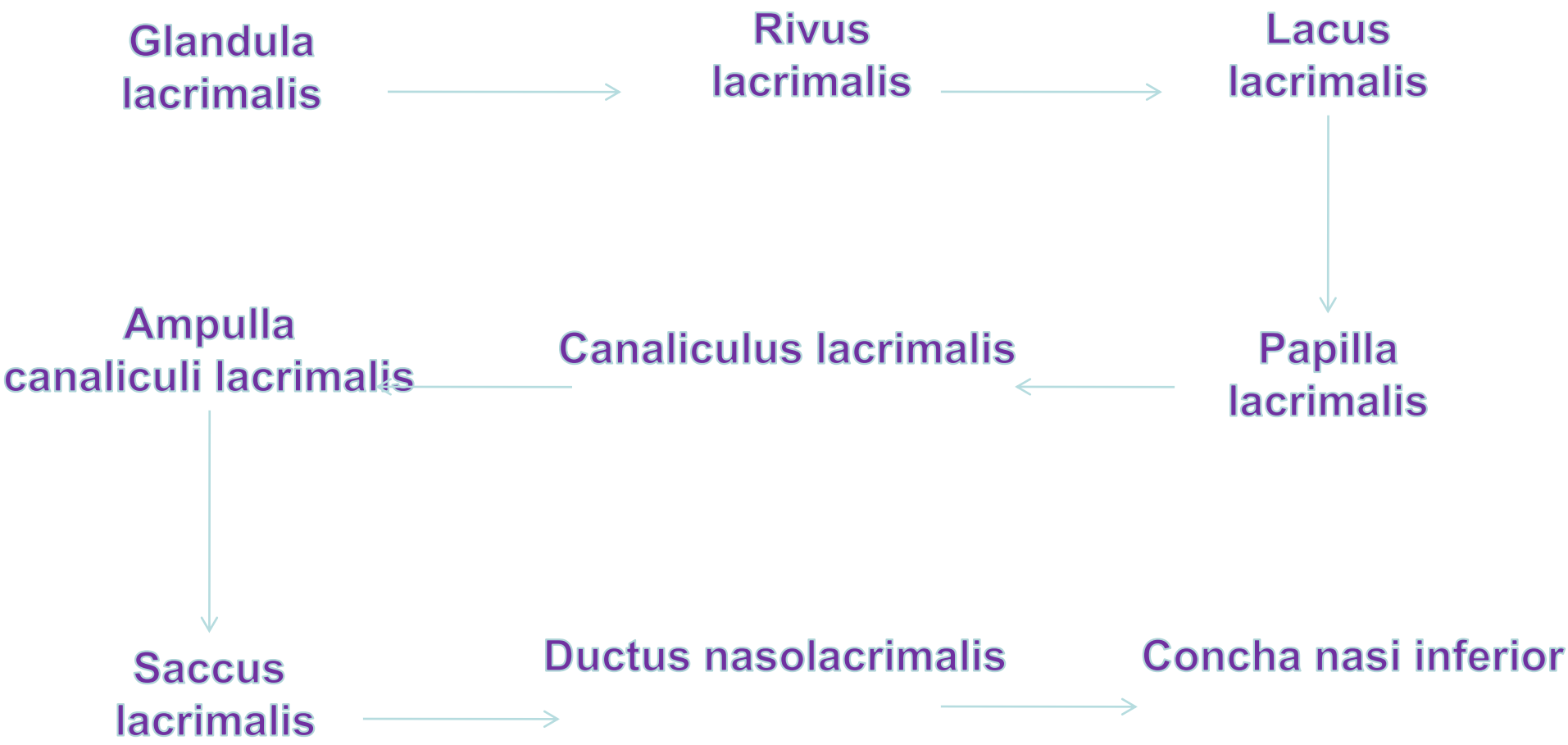

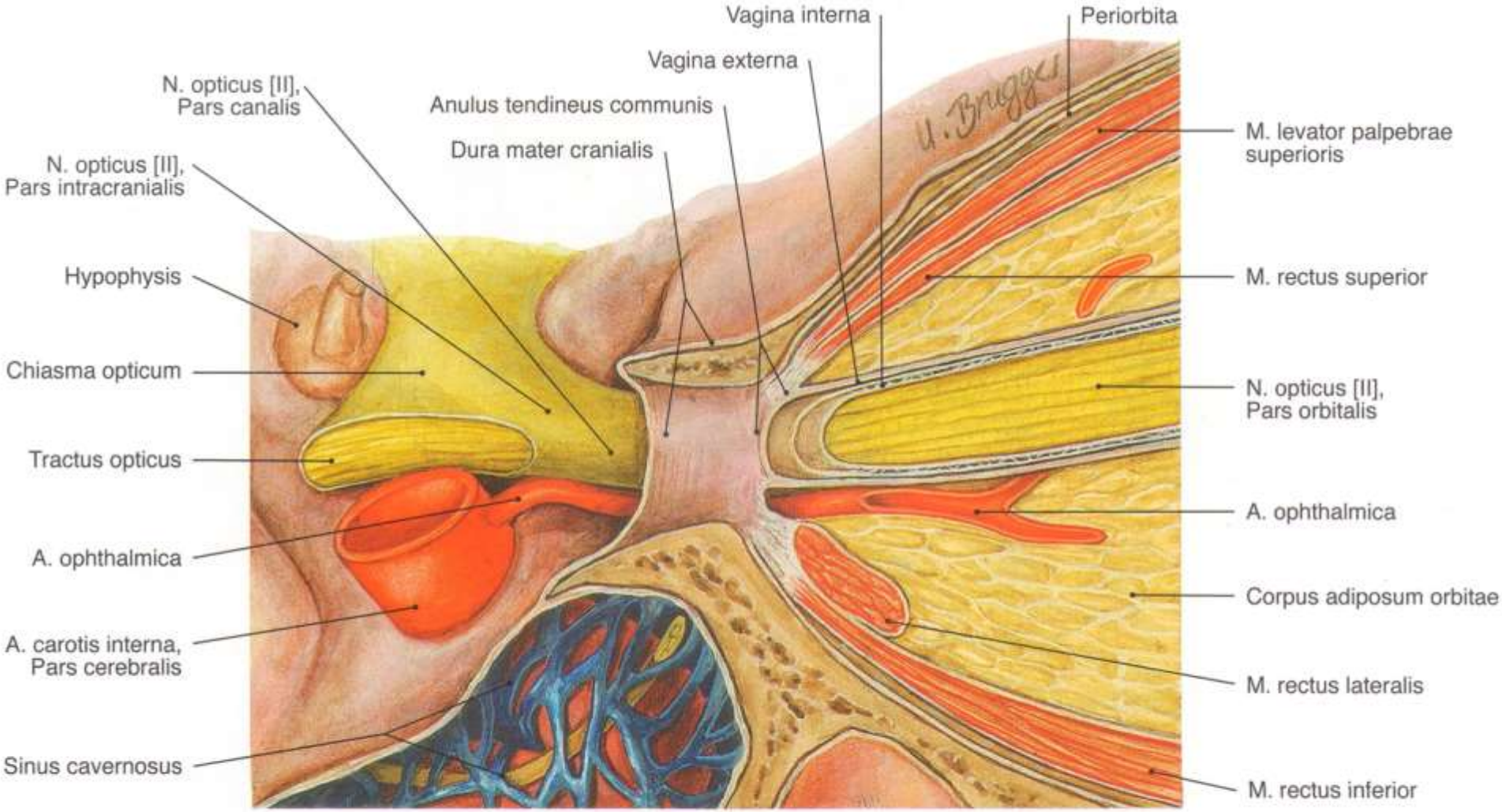
Vagina interna
Periorbita
Vagina externa
N. opticus [II],
Pars canalis
Anulus tendineus communis
Dura mater cranialis
N. opticus [II],
Pars intracranialis
M. levator palpebrae
superioris
Hypophysis
M. rectus superior
Chiasma opticum
N. opticus [II],
Pars orbitalis
Tractus opticus
A. ophthalmica
A. ophthalmica
Corpus adiposum orbitae
A. carotis interna,
Pars cerebralis
M. rectus lateralis
Sinus cavernosus
M. rectus inferior

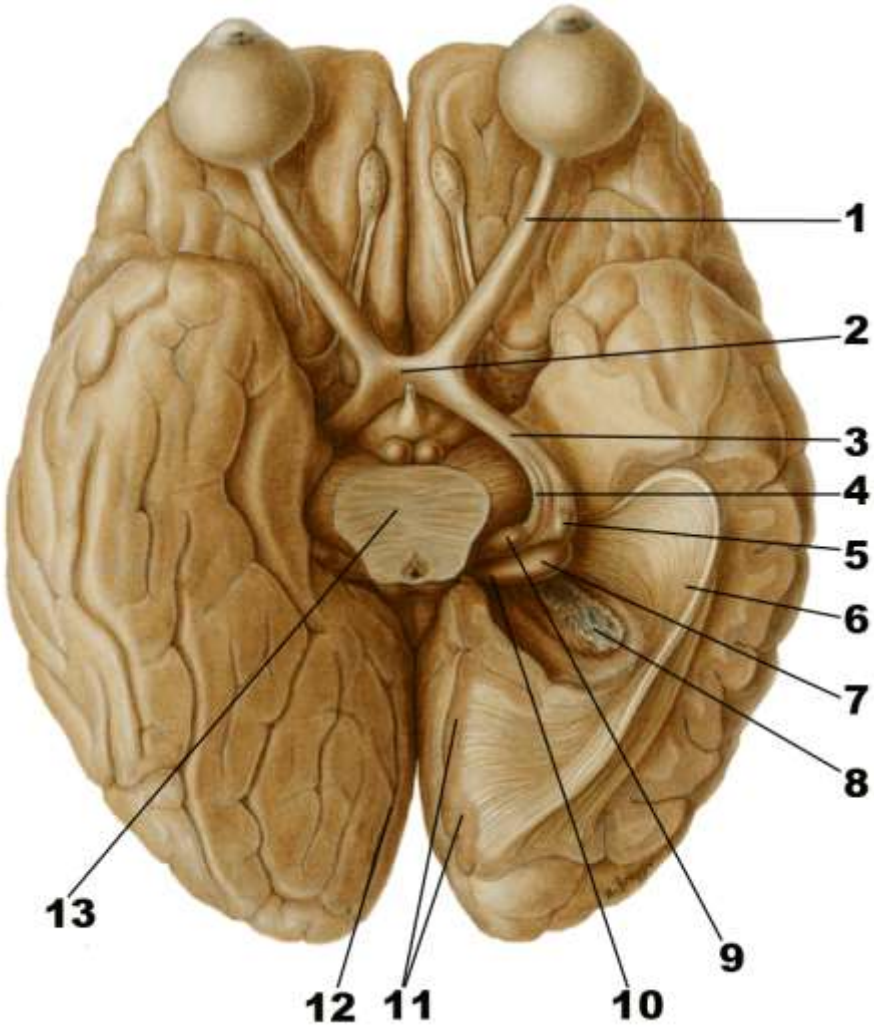

Зоровий нерв, зоровий шлях, підкіркові центри зору.

1 – зоровий нерв;
2 – зорове перехрестя;
3 – зоровий шлях;
4 – присередній корінець;
5 – бічний корінець;
6 – зорова променистість;
7 – бічне колінчасте тіло;
8 – судинне сплетення четвертого шлуночка;
9 – присереднє колінчасте тіло;
10 – ручка верхнього горбка;
11 – смугасте поле;
12 – острогова борозна;
13 – середній мозок.

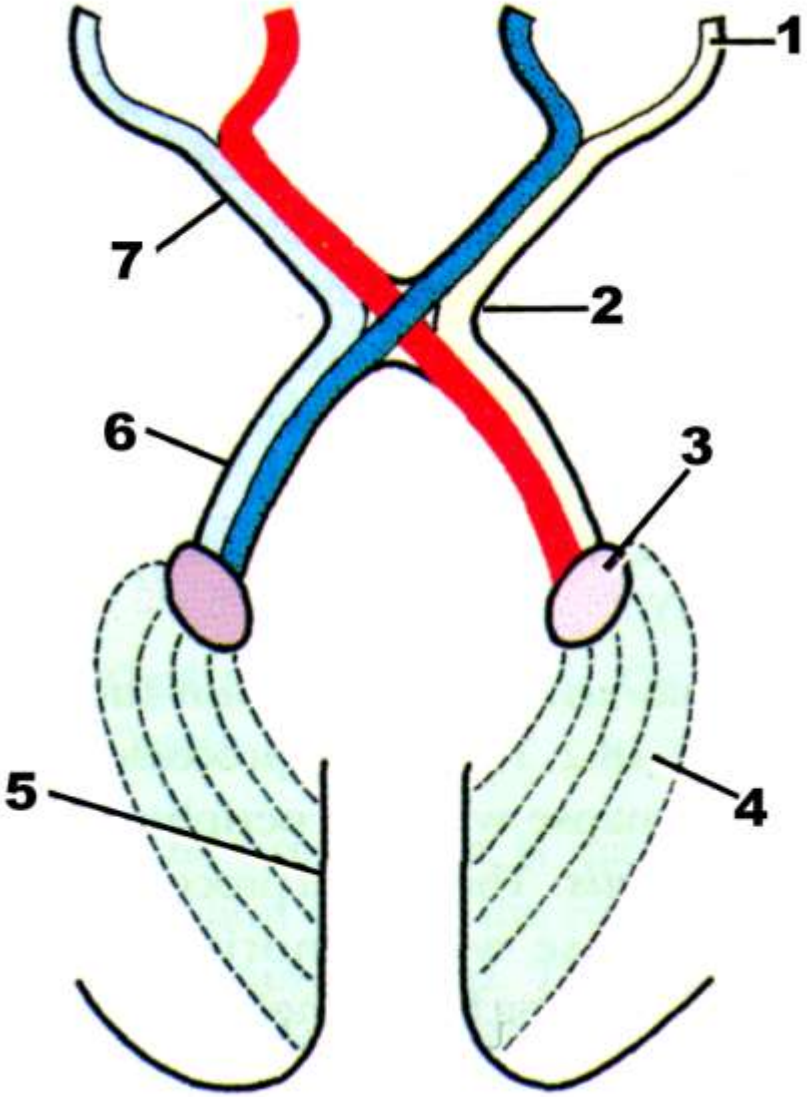

Схема утворення зорових нервів та зорових шляхів.

1 – сітківка;
2 – зорове перехрестя;
3 – бічне колінчасте тіло;
4 – зорова променистість;
5 – зорова зона кори;
6 – зоровий шлях;
7 – зоровий нерв.

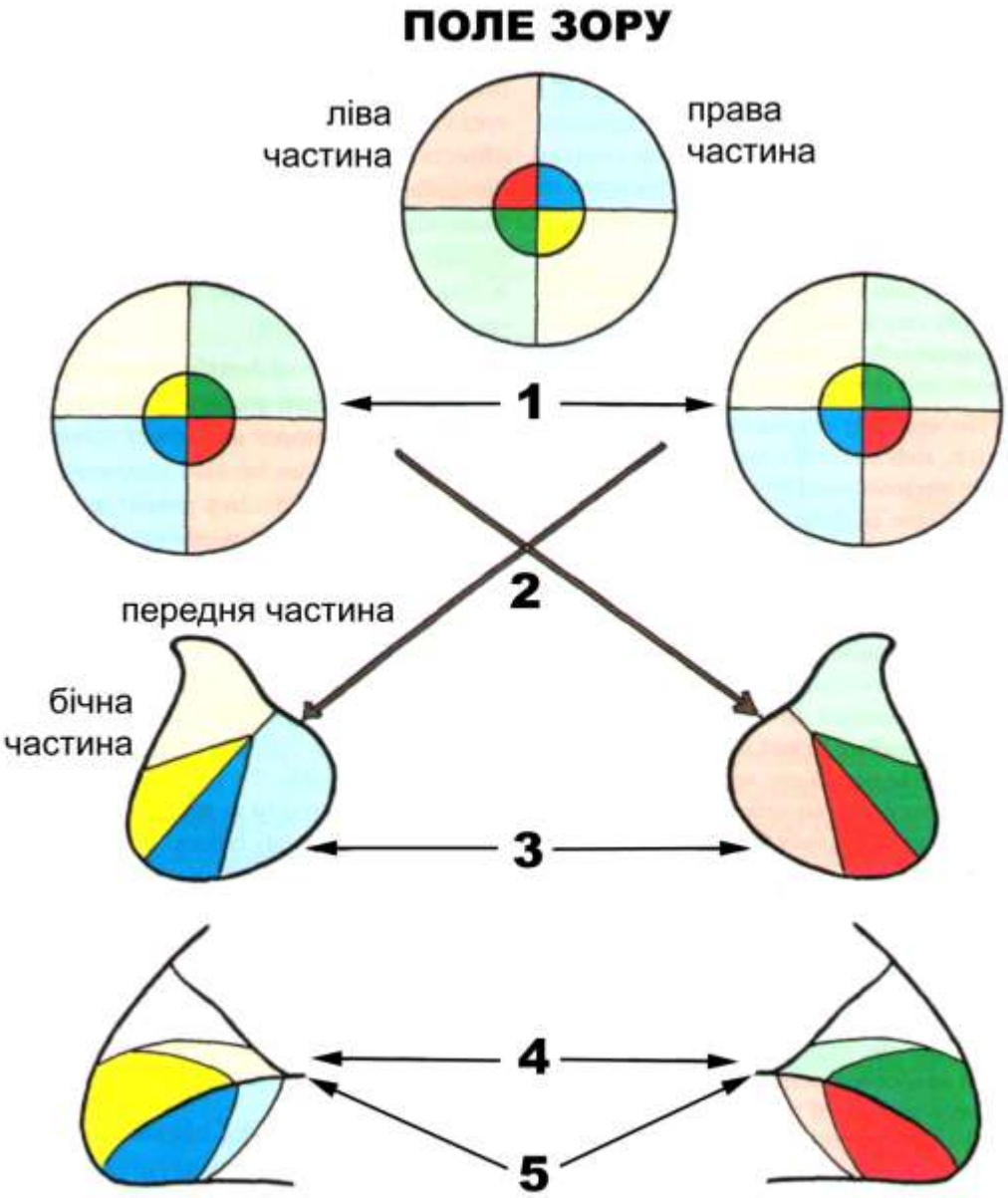

Схема представництва поля зору в бічних колінчастих тілах і в кіркових зорових центрах двох півкуль великого мозку.

1 – сітківка;
2 – зорове перехрестя;
3 – бічні колінчасті тіла;
4 – кірковий зоровий центр;
5 – острогова борозна.

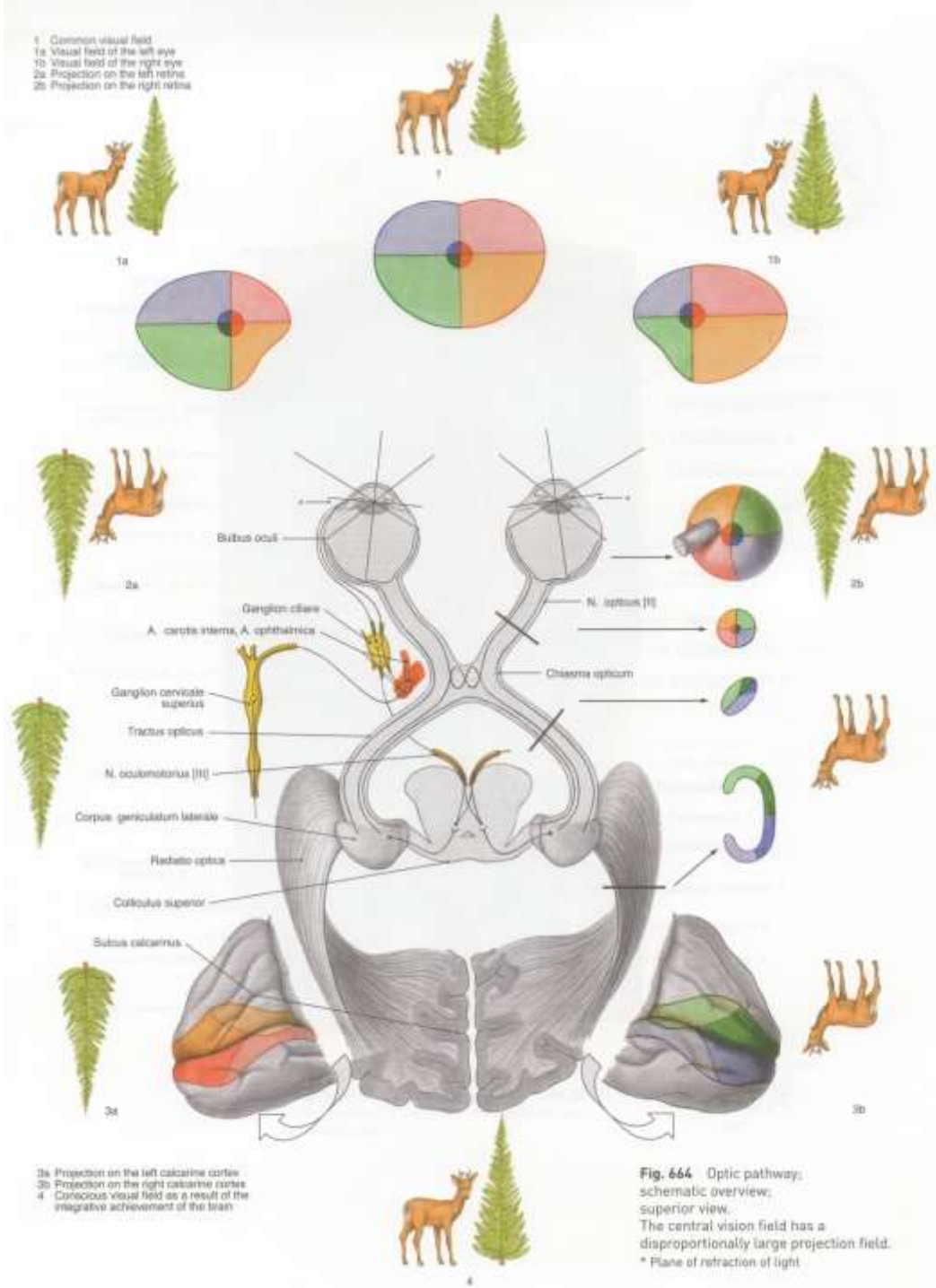

3a Projection on the left calcarine cortex
3b Projection on the right calcarine cortex
4 Conscious visual field as a result of the integrative achievement of the brain

Fig. 664 Optic pathway; schematic overview; superior view. The central vision field has a disproportionally large projection field.
* Plane of refraction of light

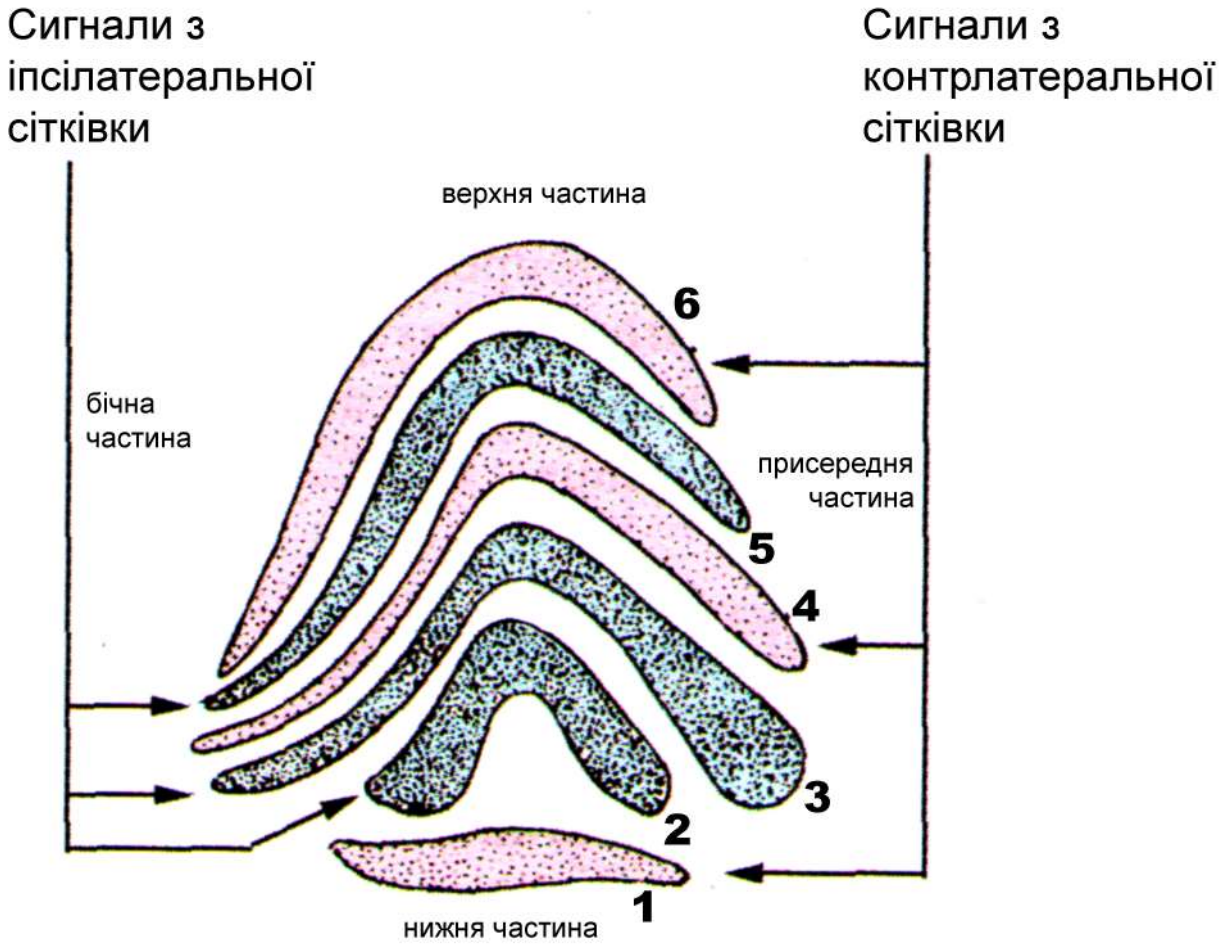

Схема шарів бічного колінчастого тіла.

А

Б

В

Г

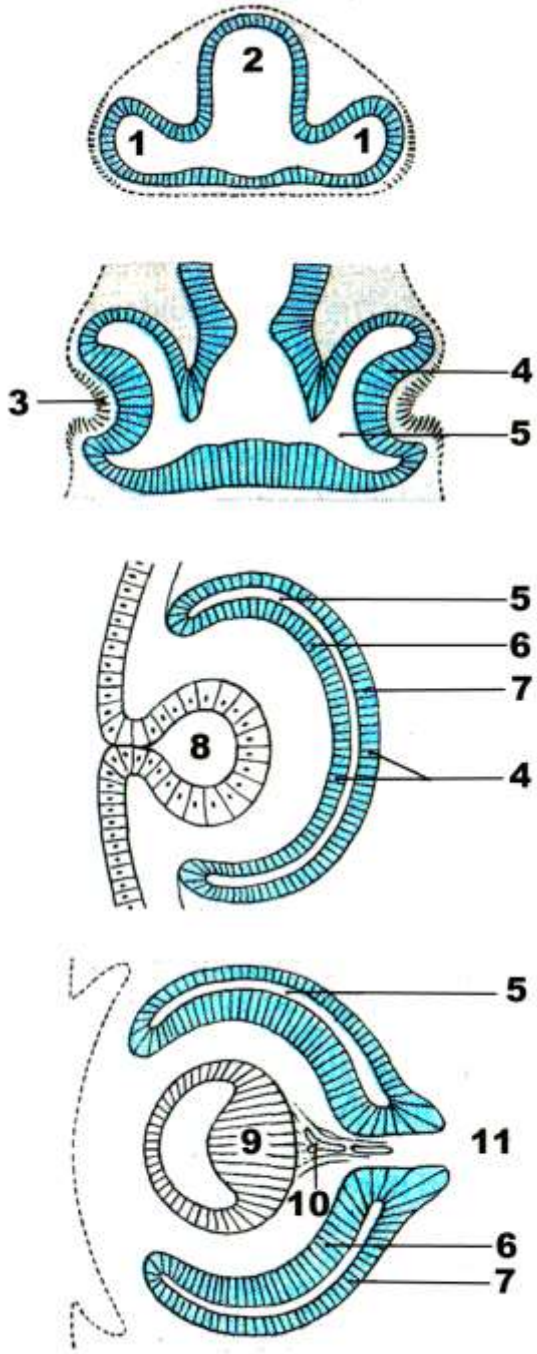

Послідовні етапи (А, Б, В, Г) розвитку очей в ембріогенезі.

1 – очний міхурець;

2 – проміжний мозок;

3 – кришталикова плакода;

4 – очний келих;

5 – порожнина між стінками очного келиха (очний шлуночок);

6 – нервовий шар сітківки;

7 – пігментний шар сітківки;

8 – кришталиковий міхурець;

9 – волокна кришталика;

10 – артерія склистого тіла;

11 – ембріональна судинна щілина.

Аномалії розвитку ока

Аномалії розвитку ока є різноманітними і охоплюють практично всі його структури. Найчастіше зустрічаються колобоми – вогнищева відсутність (щілиноподібний дефект) тієї чи іншої оболонки очного яблука. Розрізняють типові й атипові колобоми. Типові колобоми розташовуються по лінії змикання ембріональної судинної щілини і є наслідком її персистування. Вони можуть бути ізольованими (колобоми райдужки, війкового тіла, зорового нерва) або комбінованими. Можливі “прониклі” колобоми, тобто ті, що охоплюють усю ділянку колишньої ембріональної щілини і залучують усі оболонки ока.

Колобома райдужки.

Альбінізм – спадкова пігментна недостатність, зустрічається з частотою 1: 20 000, обумовлена відсутністю тирозинази, в зв’язку з чим порушується синтез меланіну. Розрізняють загальний альбінізм, що характеризується відсутністю пігменту в шкірі та оболонках очного яблука, і місцевий, або очний альбінізм, при якому відмічається відсутність тільки в оболонках очного яблука. Гострота зору знижена через гіпоплазію або аплазію жовтої плями. У хворих спостерігається ністагм, колірна сліпота. До загальних симптомів слід віднести зниження інтелекту, глухонімоту, остеоміодисплазії тощо.

До важких аномалій розвитку ока належать: мікрофтальмія, анофтальмія, циклопія та синофтальмія. При мікрофтальмії очне яблуко може бути зменшене до 2/3 свого нормального об’єму. Як правило, мікрофтальмія супроводжується іншими аномаліями ока і часто є наслідком внутрішньоматкових інфекцій, таких як цитомегаловірус і токсоплазмоз. Анофтальмія – це патологічний стан, який характеризується відсутністю очного яблука і супроводжується тяжкими черепними аномаліями.

Циклопія (одноокість) та синофтальмія (злиття очей) супроводжуються краніальними та мозковими дефектами, зокрема голопрозенцефалією, коли півкулі великого мозку частково або повністю злиті у єдиному теленцефальному міхурі. До цих вад розвитку призводить алкоголь, мутації гена SHH, а також аномалії метаболізму холестерину, які можуть порушувати передачу сигналів від SHH гена.

ОСНОВНІ РІЗНОВИДИ АНОМАЛІЙ КОЛІРНОГО СПРИЙНЯТТЯ

Протанопія – «червоносліпі»	- не сприймають червоного кольору, синьо-голубі промені здаються безколірними
Дейтеранопія – «зеленосліпі»	- не відрізняють зелених кольорів від темно-червоних і голубих
Тританопія – «фіолетовосліпі»	- не сприймають промені синього і фіолетового кольору
Ахромазія	- повная колірна сліпота і всі предмети видно лише в різних відтінках сірого

Вади розвитку очного яблука:

- - ***астигматизм*** – неправильне формування кривини рогівки та кришталика. При цьому зображення викривлене, бо воно проектується у вигляді лінії, а не точки;
- - ***короткозорість*** – подовження очного яблука у передньо-задньому напрямку;
- - ***далекозорість*** – вкорочення очного яблука у передньо-задньому напрямку;
- - ***помутніння кришталика*** – перешкоджання проходженню світлового пучка;
- - ***глаукома*** – недорозвинутість венозного синуса, білкової оболонки ока та простору райдужково-рогівкового кута, що супроводжується підвищенням внутрішньоочного тиску, який призводить до атрофії світлочутливих і нервових елементів сітківки;
- - ***альбінос*** – відсутність пігменту в судинній оболонці.

ЗАПЛЮЩТЕ ОЧІ

ДИВІТЬСЯ СЕРЦЕМ!

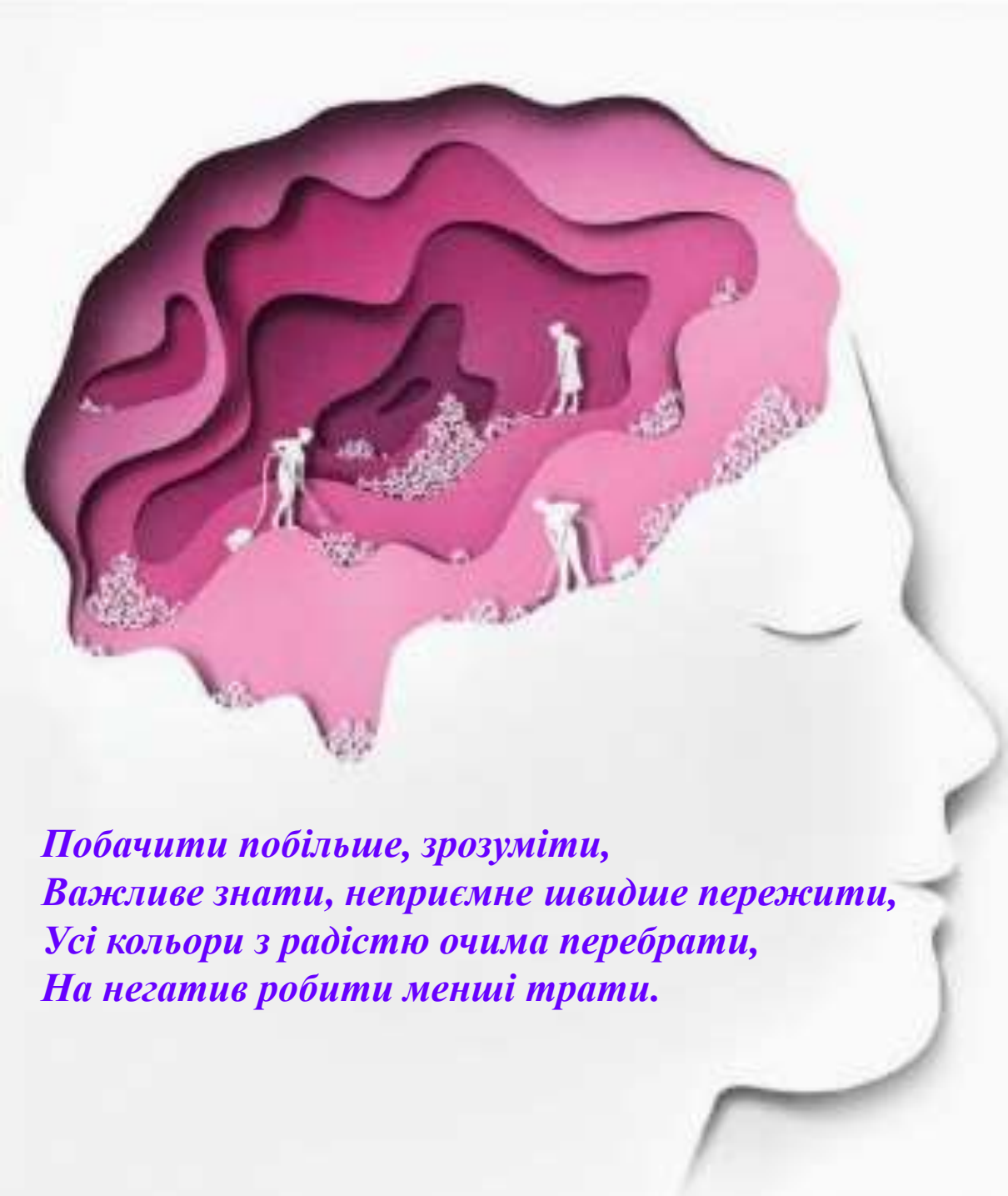

Побачити побільше, зрозуміти,
Важливе знати, неприємне швидше пережити,
Усі кольори з радістю очима перебрати,
На негатив робити менші трати.